

PONTIFÍCIA UNIVERSIDADE CATÓLICA DO RIO GRANDE DO SUL
FACULDADE DE ODONTOLOGIA
PROGRAMA DE PÓS-GRADUAÇÃO EM ODONTOLOGIA
MESTRADO EM CIRURGIA E TRAUMATOLOGIA BUCOMAXILOFACIAL

Avaliação histológica tardia da superfície óssea após a
fixação de miniplacas e parafusos com diferentes ligas
metálicas: Estudo *in vivo* em ratos *Wistar*

André do Nascimento Dolzan

Prof. Dr. Rogério Belle de Oliveira

Porto Alegre, 2013

André do Nascimento Dolzan

Avaliação histológica tardia da superfície óssea após a
fixação de miniplacas e parafusos com diferentes ligas
metálicas: Estudo *in vivo* em ratos *Wistar*

Dissertação apresentada
como parte dos requisitos
obrigatórios para a obtenção
do título de mestre na área de
Cirurgia e Traumatologia Bucomaxilofacial

Linha de pesquisa:
Grupo de pesquisa: Biocompatibilidade de Materiais

Orientador: Prof. Dr. Rogério Belle de Oliveira

Porto Alegre, 2013

Dedico este trabalho:

Dedico esse trabalho a Deus, por me dar
força e confiança na minha jornada diária.

À minha família pelo apoio, incentivo
minha formação pessoal e profissional, a todos
meus colegas que de alguma maneira contribuíram
para minha formação profissional.

AGRADECIMENTOS

Ao Prof. Dr. Rogério Belle de Oliveira, por me acolher em sua equipe como seu orientado, por guiar-me nessa fase de minha formação, por disponibilizar seu tempo e conhecimento. Agradeço por nossa amizade que desde o tempo da graduação até os dias de hoje vem fortalecendo-se a cada dia.

Aos professores que passaram minha formação profissional, em especial aos professores do departamento de Cirurgia e Traumatologia Bucomaxilofacial da faculdade de Odontologia da PUCRS.

À minha cunhada Caroline Dellinghausen Borges por seu conhecimento acadêmico e por sua contribuição na estatística desse trabalho.

Aos meus colegas e amigos Otávio Emmel Becker, Mariana Álvares de Abreu e Silva, Juliana Goelzer, Orion Luiz Hass Jr, Rafael Linard Avelar pela troca de conhecimento, por discussão de casos clínicos. Agradeço por todo aprendizado e companhia que tive e com vocês.

Aos amigos e colegas Rodrigo Cenci, Vinícius Salin Silveira, Neimar Scolari agradeço por nossa amizade e troca de experiências na área de Cirurgia e Traumatologia Bucomaxilofacial.

Aos funcionários da secretária de Pós Graduação da Faculdade de Odontologia da PUCRS.

As funcionárias da disciplina de cirurgia da Faculdade de Odontologia da PUCRS.

Aos funcionários do bloco cirúrgico do Hospital São Lucas da PUCRS

Ao Programa de Pós-Graduação em Odontologia da PUC-RS, na pessoa da sua Coordenadora, professora Dra. Ana Maria Spohr e seu ex- Coordenador, professor Dr. José Antônio Poli Figueiredo.

À Pontifícia Universidade Católica do Rio Grande do Sul, na pessoa do Magnífico Reitor Prof. Joaquim Clotet.

À Faculdade de Odontologia da PUC-RS, na pessoa do seu Diretor, professor Dr. Alexandre Bahlis e seu ex-Diretor, professor Dr. Marcos Túlio Mazzini Carvalho.

Ao IDEIA da PUC-RS, na pessoa do professor Arno Kieling.

Aos pacientes atendidos na Faculdade de Odontologia da PUCRS, pela confiança depositada na equipe.

RESUMO

OBJETIVO: Avaliar as alterações histológicas da superfície óssea após a inserção de miniplacas e parafusos na superfície óssea.

MATERIAIS E METODOS: Dezoito ratos, da linhagem Wistar, foram utilizados; Uma placa e dois parafusos de fixação foram inseridos na cortical externa do fêmur de cada animal. Os animais foram divididos em três grupos de seis animais cada, após trinta dias da realização do procedimento o material implantado foi removido cirurgicamente após a eutanásia dos animais, e a superfície óssea removida e preparada para ser analisadas histologicamente.

RESULTADOS: Na avaliação histológica, após a marcação imunohistoquímica, O grupo 3, com diferentes materiais, apresentou um aumento do infiltrado inflamatório na superfície de área analisada, que indicou uma possível osteólise da região. Os grupos 1 e 2 não apresentaram diferenças estatísticas significantes que demonstrassem um aumento do padrão normal de inflamação reparativa.

CONCLUSÕES: Os resultados do trabalho indicam que o uso de diferentes materiais aumentam a possibilidade de ocorrer áreas de osteólise na superfície óssea em contato com esses materiais.

Descritores: Corrosão; Fixação interna rígida; Parafusos de fixação

ABSTRACT

OBJECTIVE: To evaluate the histological changes of bone surface after insertion of mini-plates and screws in the bone surface.

MATERIALS AND METHODS: Eighteen rats of Wistar strain were used, a plate and two screws were inserted in the external cortex of the femur of each animal. The animals were divided into three groups of six animals each, after thirty days of completion of the procedure the implanted material was removed surgically after euthanasia of animals, and the bone surface ready to be removed and analyzed histologically.

RESULTS: Histological evaluation after marking immunohistochemistry, Group 3, with different materials, showed an increased inflammatory infiltrate in superficial area analyzed, which indicated a possible area of osteolysis. Groups 1 and 2 showed no statistically significant differences showing an increase of the standard normal reparative inflammation.

CONCLUSIONS: The results of study indicated that the use of different materials increase the chance of encountering large areas of osteolysis in the bone surface in contact with these materials.

Keywords: Corrosion; Rigid internal fixation; Screws

SUMÁRIO

1. ANTECEDENTES E JUSTICAVA-----	09
2. OBJETIVOS-----	12
3. MATERIAIS E MÉTODOS-----	13
4. DESENVOLVIMENTO-----	17
4.1. ARTIGO-----	17
5. DISCUSSÃO GERAL-----	28
6. CONCLUSÕES-----	30
7. REFERÊNCIAS-----	31
8. ANEXOS-----	34

1. ANTECEDENTES E JUSTIFICATIVA

Os dispositivos para fixação das fraturas, vem sofrendo uma evolução gradual ao longo dos anos, diversos investigadores tentaram diminuir a taxa de complicações, entretanto, uma preocupação crescente sobre a biocompatibilidade dos metais usados e seus produtos de corrosão tem estimulado, estudos sobre a reação dos tecido com relação aos materiais implantados (SAUERBIER et al.,2008; WILLIANS,1973).

A aplicação dos metais como matéria prima para confecção de dispositivos de fixação na área médica, cirurgia ortopédica e na odontologia, tem gerado uma discussão sobre efeitos adversos, como reação de hipersensibilidade tardia e resposta celular mediada. Até o momento não se tem conhecimento de estudos que investigaram reações imunes e histológicas dos matérias de fixação frente ao osso. As reações de hipersensibilidade ao níquel vem aumentando significativamente, (CUNNINGHAM *et al.*, 2003;MERRIT E RODRIGO JJ, 1996).

A reação tecidual causada por dispositivos de fixação sugerem reações imunológicas locais e generalizadas mediada por implantes de aço inoxidável e com outros constituintes metálicos, (TORGERSEN S, MOE G, JONSSON R, 1995). Entretanto, os implantes metálicos não são as principais causas das alergias em níveis relevantes. O titânio é utilizado desde a década de noventa devido a sua biocompatibilidade, além disso pode se associar a outros metais, formando ligas que contenham aço, cromo, níquel, alumínio, neóbio, entre outros metais (TORGERSEN S, MOE G, JONSSON R, 1995).

As possíveis reações imunológicas mediadas pelo titânio vêm gerando discussão de uma possível reação de hipersensibilidade causada por esse material. Além disso, a presença de osteólise ao redor desses dispositivos feitos de titânio, em

diferentes graus de pureza. Alguns autores sugerem a remoção das placas após o tratamento ou quando solicitado pelos pacientes adultos (PEREIRA *et al.*, 2005).

Íons metálicos e partículas liberadas para o tecido podem também ser citotóxicas, genotóxicas e resultar em maior sensibilidade ao metal nos pacientes. No desenvolvimento de novos materiais para aplicativos de ortopedia seria de grande interesse quantificar a resposta inflamatória derivada dos produtos de degradação usando um modelo *in vivo* (SERHAM *et al.*, 2004; ROSENBERG *et al.*, 1993).

1.2.1-MATERIAIS USADOS COMO MEIOS DE FIXAÇÃO

1.2.1.1- DIAMOND LIKE- CARBON (DLC)

As principais características dos materiais a base de compostos de carbono (Diamond like-carbon DLC) são a alta resistência a corrosão e ao desgaste, a inércia química vem demonstrando ser um material de excelentes características para serem usados como materiais de fixação, esse materiais com esse revestimento vem sendo utilizados na ortopedia desde o início da década de 90 (JACOBS *et al.*, 1995)

O DLC é reconhecido pela inércia química e por sua biocompatibilidade, e sua utilização na área médica é bastante diversificada, por exemplo na cirurgia cardíaca, onde materiais revestidos por esse material são utilizados na confecção de *stends* onde esse revestimento impede a interação com o fluxo sanguíneo, evitando a ocorrência de trombose. (GRILL, 2003).

1.2.2- AÇO INOXIDÁVEL

Devido a sua compatibilidade com os tecidos do corpo humano ser bem sucedida e comprovada a várias décadas o aço inoxidável se tornou

o material mais utilizado em cirurgias ortopédicas, esse material demonstra uma combinação resistência mecânica, ductibilidade e um baixo custo comparado

com outros materiais. O uso do aço inoxidável ampliou as possibilidades de tratamentos das fraturas ósseas.(DIGESI,1998).

1.2.3- LIGAS DE TITÂNIO

As ligas de titânio são os materiais de maior utilização nas cirurgias maxilofaciais na odontologia, nas ultimas décadas, devido as suas propriedades mecânicas , alta biocompatibilidade e resistência a corrosão, devido a essa resistência, que é ocasionada pela formação de uma camada de óxido na superfície, a remoção cirúrgica desse implantes não é mais indicada, (SERHAM et al., 2004).

PROPOSIÇÃO

2. OBJETIVOS

2. OBJETIVOS GERAIS

Avaliar as alterações histológicas da superfície óssea após a inserção de miniplacas de liga de titânio combinadas com parafusos de liga de titânio, aço inox e com uma liga contendo titânio e alumínio.

2.1. OBJETIVOS ESPECÍFICOS

- Avaliar o processo inflamatório presente na superfície óssea em contato com a miniplaca e com o parafuso;

- Verificar a presença de infiltrado inflamatório através do exame imunohistoquímico.

3. MATERIAIS E MÉTODOS

A pesquisa foi aprovada pela comissão de ética no uso de animais (CEUA) da PUC-RS, protocolo 11/00254. Para composição da amostra foram utilizados 18, *Wistar*, machos, com idade de 90 a 120 dias, peso variando de 250 a 350 gramas. Os animais selecionados foram divididos aleatoriamente em três grupos distintos, de forma que cada grupo foi formado por seis animais (Avelar.R.L; 2010). Em todos os grupos, o período de observação foi de 30 dias após o procedimento cirúrgico.

Em cada grupo de seis animais foi realizada a colocação de uma placa com dois parafusos do material em questão, sendo o grupo 3 o grupo controle.

Grupo	Material PLACA	Material PARAFUSO
1	Liga de Ti	Liga de aço inox
2	Liga de Ti +DLC	Liga de Ti +DLC
3	Liga de Ti	Liga de Ti

Foram utilizados placas e parafusos para fixação interna rígida, do sistema de 2.0 mm da fabricante NeoOrtho. Os procedimentos cirúrgicos foram realizados no Laboratório de Farmacologia Aplicada, da Faculdade de Farmácia da PUCRS. Os animais foram submetidos à anestesia geral através da injeção intraperitoneal, contendo 0,025 ml/100g de peso corpóreo do animal do sedativo, analgésico e relaxante muscular Cloridrato de Xilazina 2% e 0,05 ml/100g de peso corpóreo do animal do anestésico geral Cloridrato de Ketamina 10%. Após atingir o estado anestésico, cada animal foi posicionado em decúbito lateral esquerdo sobre uma

prancha cirúrgica e imobilizado. Realizou-se a tricotomia da região coxofemoral esquerda, com depilador apropriado para ratos.

Com o animal posicionado em decúbito lateral esquerdo, o acesso cirúrgico à região lateral do fêmur direito foi obtido por meio de uma incisão contínua longitudinal na pele e tecido subcutâneo de aproximadamente dois cm de extensão.

Após a exposição da diáfise, o fêmur foi delimitado em três porções (superior, mediana e inferior), com o objetivo de padronizar a área a ser manipulada, sendo a região superior e mediana, o local de eleição para a realização do experimento.

Na porção superior da face lateral do fêmur, próximo à junção coxofemoral, foi realizado a primeira perfuração óssea, com uma broca de diâmetro 1,6 mm montada em motor cirúrgico, em 1200 RPM, para melhor controle da perfuração, e irrigação constante com solução estéril de cloreto de sódio a 0,9%. Em seguida foi realizada a colocação da placa do sistema 2.0 mm de titânio do material do grupo em questão, ao qual foi fixado um parafuso, monocortical, pertencente ao sistema 2.0 de miniplacas e parafusos e medindo cinco mm de comprimento, em seguida, foi realizada a colocação do segundo parafuso. Todos os procedimentos cirúrgicos foram realizados pelo mesmo operador, em tempos distintos.

Durante o pós-operatório imediato, nas primeiras 24 horas, foi administrado, intraperitoneal o analgésico Tylenol® 200mg/mL, na dose de 50mg/Kg de peso corporal, de seis em seis horas durante os três dias seguintes de pós-operatório.

OBTENÇÃO E PREPARO DAS AMOSTRAS:

Após o período de 30 dias, foi realizada a eutanásia dos animais e a remoção cirúrgica das placas e parafusos, em seguida a peça anatômica também foi removida e fixada com formol a 10% e enviada para o processamento histológico. As amostras

foram descalcificadas com ácido nítrico a 5% por cinco dias, após a descalcificação o material foi submetido ao processo de desidratação, diafanização e inclusão em parafina. Depois de emblocados foram levados ao Micrótomo para serem cortados com uma espessura de 6µm, sequencialmente até a região da interface de contato placa parafuso. O corte obtido foi corado através do processo de imunohistoquímica para os anticorpos anti IL1 anti IL6 e Rank.

Para o preparo das lâminas e posterior análise imunohistoquímica, foram feitas secções multi-seriadas de 5µm de espessura, obtidas com o auxílio de um micrótomo (Leica, SM 2000R, Alemanha). Os cortes foram colocados em lâminas com carga positiva e levados à estufa a 60°C por 24h.

A exposição do antígeno, através da metodologia de recuperação antigênica induzida por calor à alta temperatura, foi realizada na plataforma PTLINK em solução Envision Flex Solução de Recuperação antigênica pH alto por 40 minutos.

Após este período, foi realizada a lavagem das lâminas em tampão PBS, pH 7.2. O bloqueio da peroxidase endógena foi realizado com solução de 3% de H₂O₂ em álcool metílico em duas incubações de 15 minutos seguido de três ciclos de lavagem com tampão PBS, pH 7.2. Os anticorpos anti-IL-6, anti-IL-1 RANK foram diluídos em 1:100 com o diluente Antibody Diluent with background reducing components. Os cortes foram incubados pela metodologia de capilaridade através da estação de imuno-coloração Sequenza overnight em temperatura entre 2°C e 6°C seguido de 3 37 lavagens com tampão PBS, pH 7.2. Para amplificação da reação antígeno-anticorpo utilizou-se o sistema Advanced HRP de acordo com as recomendações do fabricante.

A seguir, as lâminas foram lavadas com tampão PBS, pH 7.2, e incubadas com solução de diaminobenzidina por 5 minutos. Após lavagem em água destilada, as lâminas foram contra coradas com Hematoxilina de Harris por 1 minuto seguido de

lavagem em água corrente até remoção completa do corante, e incubadas em um solução de amônia 37mM por 15 segundos. Para finalizar, as lâminas foram desidratadas em álcool etílico absoluto (quatro incubações de 2 minutos) e após, realizado dois tratamentos com xileno por 5 minutos.

4. DESENVOLVIMENTO

ARTIGO:

Avaliação tardia da superfície óssea após a fixação de miniplacas e parafusos com diferentes ligas metálicas: Estudo *in vivo* em ratos *Wistar*

RESUMO

OBJETIVO: Avaliar as alterações histológicas da superfície óssea após a inserção de miniplacas e parafusos na superfície óssea.

MATERIAIS E METODOS: Dezoito ratos, da linhagem Wistar, foram utilizados; Uma placa e dois parafusos de fixação foram inseridos na cortical externa do fêmur de cada animal. Os animais foram divididos em três grupos de seis animais cada, após trinta dias da realização do procedimento o material implantado foi removido cirurgicamente após a eutanásia dos animais, e a superfície óssea removida e preparada para ser analisadas histologicamente.

RESULTADOS: Na avaliação histológica, após a marcação imunohistoquímica, O grupo 3, com diferentes materiais, apresentou um aumento do infiltrado inflamatório na superfície de área analisada, que indicou uma possível osteólise da região. Os grupos 1 e 2 não apresentaram diferenças estatísticas significantes que demonstrem um aumento do padrão normal de inflamação reparativa.

CONCLUSÕES: Os resultados de trabalho indicam que o uso de diferentes materiais aumentam a possibilidade de ocorrer áreas de osteólise na superfície óssea em contato com esses materiais.

Descritores: Corrosão; Fixação interna rígida; Parafusos de fixação

ABSTRACT

OBJECTIVE: To evaluate the histological changes of bone surface after insertion of mini-plates and screws in the bone surface.

MATERIALS AND METHODS: Eighteen rats of Wistar strain were used, a plate and two screws were inserted in the external cortex of the femur of each animal. The animals were divided into three groups of six animals each, after thirty days of completion of the procedure the implanted material was removed surgically after euthanasia of animals, and the bone surface ready to be removed and analyzed histologically.

RESULTS: Histological evaluation after marking immunohistochemistry, Group 3, with different materials, showed an increased inflammatory infiltrate in superficial area analyzed, which indicated a possible area of osteolysis. Groups 1 and 2 showed no statistically significant differences showing an increase of the standard normal reparative inflammation.

CONCLUSIONS: The results of study indicated that the use of different materials increase the chance of encountering large areas of osteolysis in the bone surface in contact with these materials.

Keywords: Corrosion; Rigid internal fixation; Screws

INTRODUÇÃO

As ligas de titânio são consideradas os materiais mais biocompatíveis com os tecidos humanos e estão se tornando os materiais de primeira escolha na ortopedia. O uso dessas ligas tem sido vantajoso devido suas propriedades mecânicas, a alta resistência a corrosão e a biocompatibilidade ¹.

A corrosão galvânica ocasionada pelo uso de diferentes materiais é a principal preocupação de utilizar essa combinação, devido a diferença de potencial galvânico gerado pelos diferentes materiais metálicos, que pode acelerar a corrosão metálica ocasionando a fadiga do material implantado podendo ocorrer complicações graves, como fratura do material implantado e infecções e soltura desses materiais^{2,3,4}.

Além do risco de falha mecânica desses materiais, podem ocorrer reações adversas nos tecidos receptores devidos a liberação de sub-produtos liberados pela corrosão metálica^{1,4}. O aparecimento tardio de infecções nos locais de implantação é de grande preocupação isso pode ser ocasionado pela corrosão desses dos materiais utilizados, o aumento em níveis sistêmicos de metais no organismo vem sendo relatados por diversos autores^{5,6}, o tratamento dessas infecções pode ser feito por antibiótico terapia associada ou não a remoção cirúrgica desses implantes.

O desgaste eletroquímico é a forma mais comum de corrosão desses materiais de diferentes composições metálicas⁷.

MATERIAL E MÉTODOS:

Foram utilizados para composição da amostras, 18 ratos *Wistar* machos com peso variando entre 250g e 350g com idades entre 90 a 120 dias. Os animais foram

divididos em 3 grupos de 6 animais cada. Sendo que o Grupo 1 foram utilizados placas e parafusos de liga de Titânio puro o Grupo 2 foram utilizados placas de liga de titânio e parafusos de Aço Inoxidável e o Grupo 3 foram utilizados placas e parafusos de liga de Titânio revestidos por uma camada de DLC (Diamond like-carbon). Em cada animal foram colocados uma placa e dois parafusos, sendo o grupo 3 o grupo controle.

Grupo	Material PLACA	Material PARAFUSO
1	Liga de Ti	Liga de aço inox
2	Liga de Ti +DLC	Liga de Ti +DLC
3	Liga de Ti	Liga de Ti

Os animais foram submetidos à anestesia geral através da injeção intraperitoneal, contendo 0,025 ml/100g de peso corpóreo do animal do sedativo, analgésico e relaxante muscular Cloridrato de Xilazina 2% e 0,05 ml/100g de peso corpóreo do animal do anestésico geral Cloridrato de Ketamina 10%. Após o procedimento anestésico o procedimento cirúrgico foi realizado, no fêmur de cada animal, onde a região de eleição para a fixação das placas, com o objetivo de padronização, foi a região superior mediana do fêmur esquerdo de cada animal.

OBTENÇÃO E PREPARO DAS AMOSTRAS:

Após o períodos de 30 dias, foi realizada a eutanásia dos animais e a remoção cirúrgica das placas e parafusos, em seguida a peça a anatômica também foi removida e fixada com formol a 10% e enviada para o processamento histológico. As amostras foram descalcificadas com ácido nítrico a 5% por cinco dias, após a descalcificação o material foi submetido ao processo de desidratação, diafanização e inclusão em parafina. Depois de emblocados foram levados ao Micrótomo para

serem cortados com uma espessura de $6\mu\text{m}$, sequencialmente até a região da interface de contato placa parafuso. O corte obtido foi corado através do processo de imunohistoquímica para os anticorpos anti IL1 anti IL6 e Rank.

Após esse processo foram analisadas em um aumento microscópio de 4X e 10X onde foi utilizado o *software* Image-pro Plus 6.0 para demarcar a área corada pela técnica de imunohistoquímica.

RESULTADOS:

Os resultados obtidos foram analisados pelo *software* Image-pro Plus 6.0 onde foram identificados a marcação imunohistoquímica da região de cada amostra para o devido anticorpo para os 3 grupos.

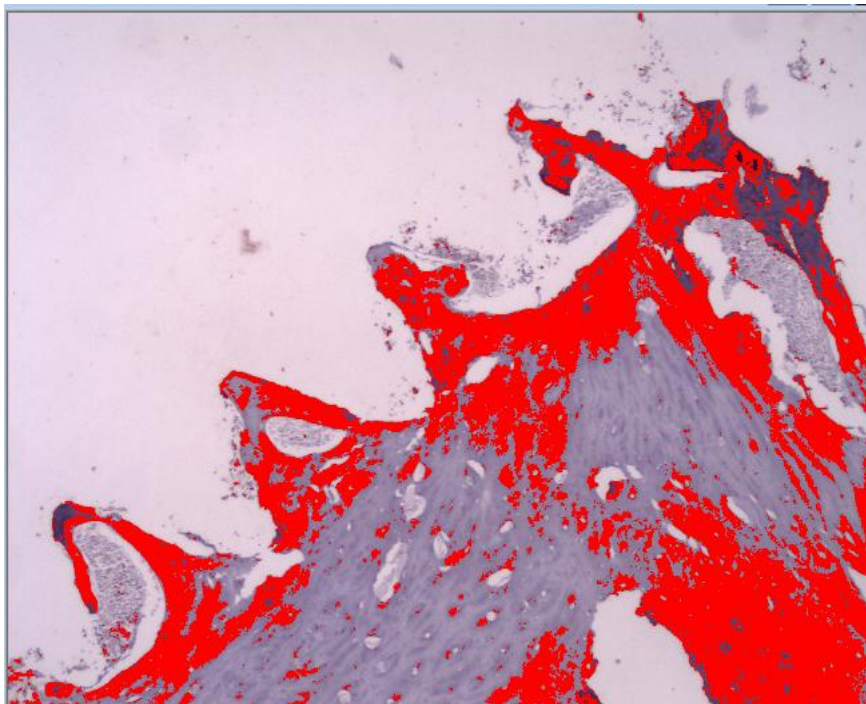
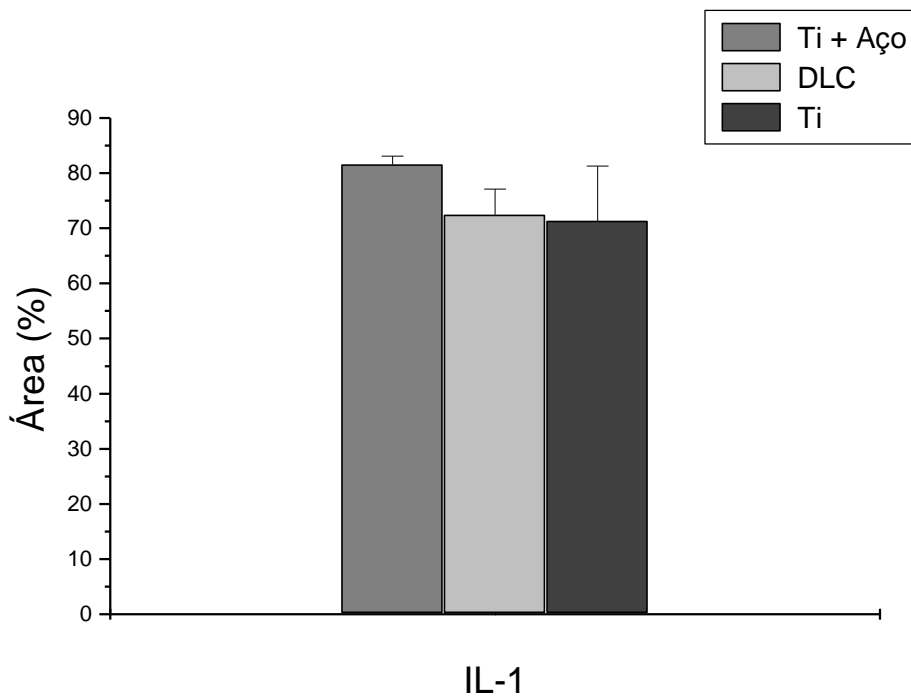


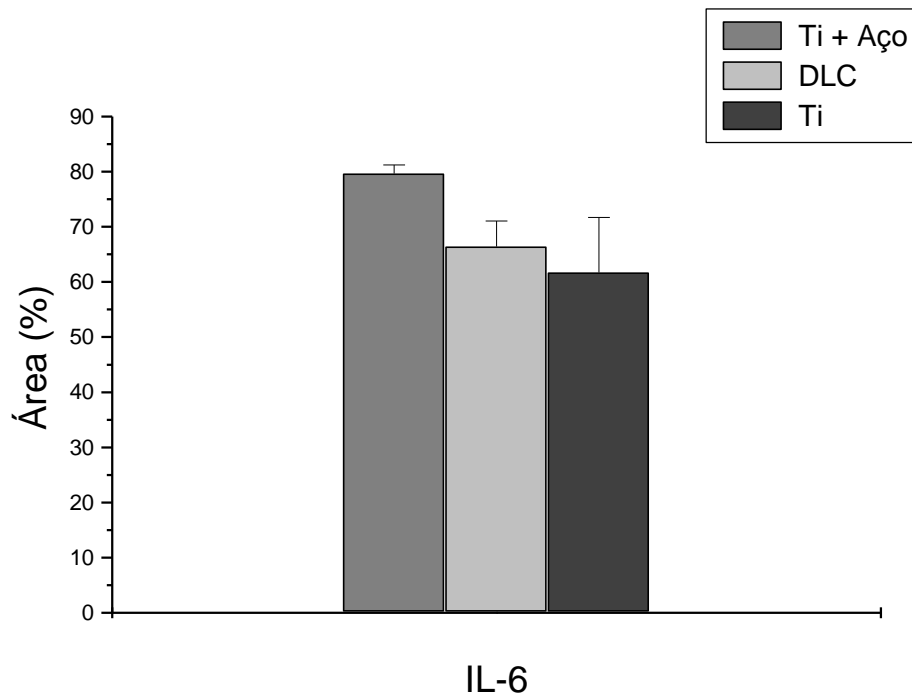
Imagem do Software Image-pro Plus em um aumento de 4X

Os testes estatísticos foram realizados com o *software* Statistix 10 onde foram submetidos a análise de variância e comparados entre eles pelo teste de Tukey com um nível de significância de 5%.

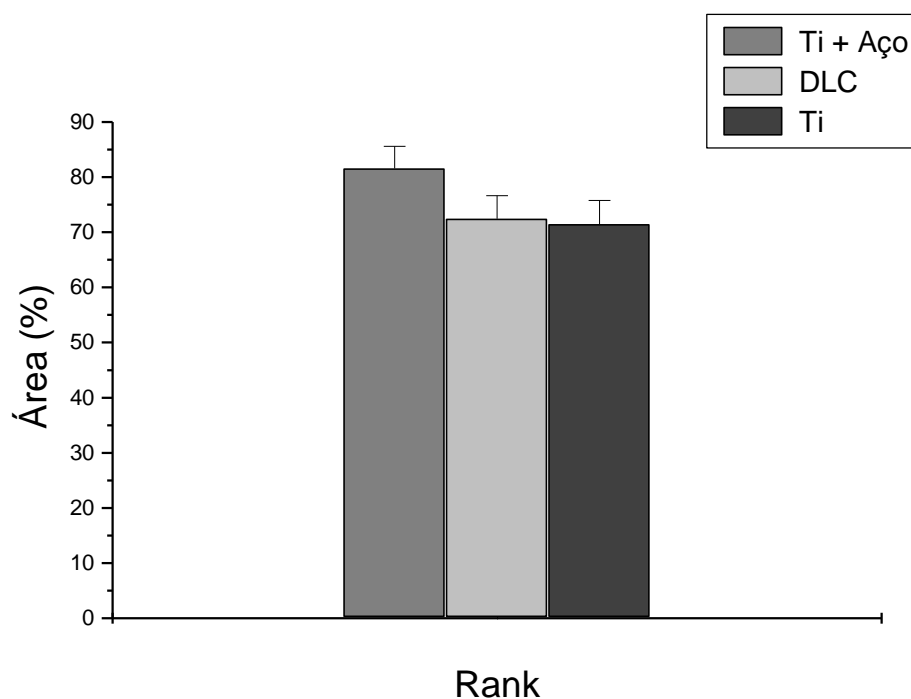
Para o marcador do anticorpo Anti IL1 os Grupos 1 e 3, não apresentaram diferença estatística significativa para esse marcador entretanto apresentaram diferença significativa entre o Grupo 2 apresentando um desvio padrão de +- 9.



Para o marcador do anticorpo Anti IL6 foi observado que os três Grupos diferenciam-se entre si significativamente apresentando um desvio de +-12.



Para o marcador Rank os Grupos 2 e 3 e 1 e 3 não apresentam diferença significativa entre si , entretanto os grupos 1 e 2 apresentam diferença significativa entre eles. O desvio padrão dessa amostra foi +- 9.



DISCUSSÃO:

O propósito desse estudo foi analisar a interface osso- placa-parafuso , identificando áreas de osteólise e a presença de infiltrado inflamatório local. O uso

de diferentes materiais metálicos , a combinação entre , ligas de titânio e aço inoxidável foi estudada por diversos autores^{4,8,9} .

No presente estudo foi observado a presença de infiltrado inflamatório, corado pelo seu respectivo marcador imunohistoquímico, onde foi constatado um aumento na área demarcada em cada amostra no Grupo 2 mostrando um aumento da reação inflamatória local devido a utilização de diferentes tipos de materiais (liga de titânio + aço inoxidável), isso tem como provável causa a corrosão dos materiais pela corrente galvânica gerada pela diferença de potencial gerado pelos diferentes tipo de ligas metálicas utilizadas no Grupo 2.

CONCLUSÕES:

O uso do mesmo tipo de ligas metálicas não ocasionou um aumento significativo na resposta inflamatória no local do trauma cirúrgico, diferentemente de quando foi misturados dois tipos de ligas metálicas.

As Ligas de Titânio foram as que apresentaram a menor taxa de marcação imunihistoquímica, para ambos marcadores comprovando ser um material biocompatível, por isso vem sendo usada a décadas na ortopedia com grande sucesso.

REFERÊNCIAS:

1. Serhan H, Slivka M, Albert T, Kwak SD Is galvanic corrosion between titanium alloy and stainless steel spinal implants a clinical concern? Spine J 2004 Jul;4(4):379-87.

2. Bidez MW, Lucas LC, Lemons JE, Ward JJ, Nasca RJ Biodegradation phenomena observed in vivo and in vitro spinal instrumentation systems. *Spine (Phila Pa 1976)* 1987 Jul;12(6):605-8.
3. Clark CE, Shufflebarger HL Late-developing infection in instrumented idiopathic scoliosis. *Spine (Phila Pa 1976)* 1999 Sep 15;24(18):1909-12.
4. Jacobs JJ, Gilbert JL, Urban RM Corrosion of metal orthopaedic implants. *J Bone Joint Surg Am* 1998 Feb;80(2):268-82.
5. Pazzaglia UE, Ceciliani L, Wilkinson MJ, Dell'Orbo C Involvement of metal particles in loosening of metal-plastic total hip prostheses. *Arch Orthop Trauma Surg* 1985;104(3):164-74.
6. Dorr LD, Bloebaum R, Emmanuel J, Meldrum R Histologic, biochemical, and ion analysis of tissue and fluids retrieved during total hip arthroplasty. *Clin Orthop Relat Res* 1990 Dec;(261):82-95.
7. Singh R, Dahotre NB Corrosion degradation and prevention by surface modification of biometallic materials. *J Mater Sci Mater Med* 2007 May;18(5):725-51.
8. Hol PJ, Molster A, Gjerdet NR Should the galvanic combination of titanium and stainless steel surgical implants be avoided? *Injury* 2008 Feb;39(2):161-9.
9. McGuire RA, St John KR, Agnew SG Analysis of the torque applied to bone screws by trauma surgeons. Comparisons based on years of experience and material of implant construction. *Am J Orthop (Belle Mead NJ)* 1995 Mar;24(3):254-6.

5. DISCUSSÃO GERAL

Os resultados apresentaram, que uso de diferentes tipos de ligas metálicas podem gerar um aumento da reação inflamatória local. A associação do aço inoxidável com outra liga metálica pode provocar áreas de osteólise na região aumentando assim os níveis de infiltrado inflamatório.

Em outro estudo (SERHAM, 2004) observou uma possível presença de corrosão do aço inoxidável quando usado isoladamente ou em contato com uma liga de titânio. A maior susceptibilidade a corrosão do aço inoxidável se dá quando ocorre um dano mecânico na camada de óxido passivo na interface dos materiais (GRIFFIN C, BUCHANAN R, LEMONS J, 1983).

A presença de infiltrado inflamatório em baixos níveis no local da ferida cirúrgica, pode ser considerada normal em superfícies de ligas de titânio – titânio devido a sua elevada resistência a corrosão e biocompatibilidade, entretanto, a corrosão na superfície pode ser ocasionada pelo contato mecânico das diferentes ligas metálicas ocasionando um desgaste na superfície gerando a corrosão do material (SERHAM, 2004).

O uso de materiais revestidos por DLC no corpo humano vem sendo realizado a bastante tempo . Em um estudo realizado por (ZOLYNSKI, 1996) foram implantados hastes metálicas revestidas por DLC no corpo humano coma a finalidade de fixação de fraturas ósseas, verificou-se que o revestimento impedia a perda de metal (metalose) e a formação de infiltrado inflamatório permitindo a cicatrização normal das fraturas.

Com os resultados obtidos no presente estudo verificou-se que a utilização de ligas de titânio com ou sem revestimento de DLC apresentaram uma biocompatibilidade muito superior ao aço inoxidável sendo contra-indicada a associação de diferentes tipos de ligas metálicas.

6. CONCLUSÕES

- As ligas de titânio com ou sem revestimento de DLC apresentam uma menor taxa de infiltrado inflamatório e uma biocompatibilidade superior ao aço inoxidável.

- A associação de diferentes tipos de ligas podem ocasionar um aumento do infiltrado inflamatório.

7. REFERÊNCIAS

Avelar RL 2010. Avaliação Histológica na interface óssea após a colocação de miniplacas e parafusos com diferentes composições metálicas: ESTUDO IN VIVO

Bidez MW, Lucas LC, Lemons JE, Ward JJ, Nasca RJ Biodegradation phenomena observed in vivo and in vitro spinal instrumentation systems. Spine (Phila Pa 1976) 1987 Jul;12(6):605-8.

Clark CE, Shufflebarger HL Late-developing infection in instrumented idiopathic scoliosis. Spine (Phila Pa 1976) 1999 Sep 15;24(18):1909-12.

Cunningham BW, Orbegoso CM, Dmitriev AE, Hallab NJ, Seftor JC, Asdourian P, McAfee PC. The effect of spinal instrumentation particulate wear debris an in vivo rabbit model and applied clinical study of retrieved instrumentation cases. Spine, 2003; 3(1), 19-32.

Dorr LD, Bloebaum R, Emmanuel J, Meldrum R Histologic, biochemical, and ion analysis of tissue and fluids retrieved during total hip arthroplasty. Clin Orthop Relat Res 1990 Dec;(261):82-95.

Disegi JA. AO ASIF wrought 18% chromium-14% nickel- 2.5% molybdenum stainless steel implant material. AO ASIF Materials Technical Commission, 1st Ed, Synthes (USA), Paoli PA, 1998.

Grill, A. Diamond-like carbon coatings as biocompatible materials—an overview. Diamond and Related Materials, 2003; 12, 166–170.

Hol PJ, Molster A, Gjerdet NR Should the galvanic combination of titanium and stainless steel surgical implants be avoided? Injury 2008 Feb;39(2): 161-9.

Jacobs JJ, Gilbert JL, Urban RM Corrosion of metal orthopaedic implants. J Bone Joint Surg Am 1998 Feb;80(2):268-82.

McGuire RA, St John KR, Agnew SG Analysis of the torque applied to bone screws by trauma surgeons. Comparisons based on years of experience and material of implant construction. *Am J Orthop (Belle Mead NJ)* 1995 Mar;24(3):254-6.

Merrit K, Rodrigo JJ. Immune response to synthetic materials— sensitization of patients receiving orthopaedic implants. *Clin Orthop*, 1996; 326, 71–9.

Pazzaglia UE, Ceciliani L, Wilkinson MJ, Dell'Orbo C Involvement of metal particles in loosening of metal-plastic total hip prostheses. *Arch Orthop Trauma Surg* 1985;104(3):164-74.

Pereira APA; Gondim DGA; Junior ECG; Freire-filho FG. Removal of miniplates and screw in the oral and maxillofacial region: a review of the literature. *Rev Cir Traumatol Bucocomaxilfac*, 2005; 5(3), 17-26.

Rosenberg A, Graetz KW, Sailer HF: Should titanium miniplates be removed after bone healing is complete. *Int J Oral Maxillofac*, 1993; 22(3):185-8.

n R, Otten JE, Schmelzeisen R, Gutwald R. The development of plate osteosynthesis for the treatment of fractures of the mandibular body - a literature review. *J Craniomaxillofac Surg*, 2008; 36(5), 251-59.

Serhan H, Slivka M, Albert S, Kwak SD. Is galvanic corrosion between titanium alloy and stainless steel spinal implants a clinical concern? *The Spine Journal*, 2004; 4, 379–387.

Torgersen S, Moe G, Jonsson R. Immunocompetent cells adjacent to stainless steel and titanium miniplates and screws. *Eur J Oral Sci*, 1995; 103(1), 46-54. Williams, DF. Changes in nonosseous tissue adjacent to titanium implants. *J Biomed Mater Res* 1973; 7(6):555-72.

Williams DF. Titanium and titanium alloys. In: Williams DF, editor. Biocompatibility of clinical implant materials. Boca Raton: CRC Press, 1981. p. 9–44.

8. ANEXOS



*Comissão Científica e de Ética
Faculdade da Odontologia da PUCRS*

Porto Alegre 13 de Junho de 2011

O Projeto de: Dissertação

Protocolado sob nº: 0042/11
Intitulado: Avaliação histológica tardia da superfície óssea após a fixação de miniplacas e parafusos com diferentes ligas metálicas: Estudo in vivo em ratos Wistar
Pesquisador Responsável: Prof. Dr. Rogério Belle de Oliveira
Pesquisadores Associados André do Nascimento Dolzan
Nível: Dissertação / Mestrado

Foi **aprovado** pela Comissão Científica e de Ética da Faculdade de Odontologia da PUCRS em *13 de Junho de 2011*

Este projeto deverá ser imediatamente encaminhado ao CEUA/PUCRS

Profa. Dra. Ana Maria Spohr
Presidente da Comissão Científica e de Ética da
Faculdade de Odontologia da PUCRS

Av. Ipiranga, 6681, Prédio 06 sala 210
Porto Alegre /RS – Brasil – Cx. Postal:1429
90619-900

Fone/Fax: (51) 3320-3538
e-mail: odontologia-pg@pucrs.br



Pontifícia Universidade Católica do Rio Grande do Sul
PRÓ-REITORIA DE PESQUISA E PÓS-GRADUAÇÃO
COMISSÃO DE ÉTICA NO USO DE ANIMAIS

Ofício 159/11 – CEUA

Porto Alegre, 22 de dezembro de 2011.

Senhor Pesquisador:

A Comissão de Ética no Uso de Animais da PUCRS apreciou e aprovou seu protocolo de pesquisa, registro CEUA 11/00254 intitulado: "**Avaliação histológica tardia da superfície óssea após a fixação de miniplacas e parafusos com diferentes ligas metálicas: Estudo *in vivo* em ratos Wistar**", com as recomendações em anexo.

Sua investigação está autorizada a partir da presente data.

Atenciosamente,

Prof. Dra. Anamaria Gonçalves Feijó
Coordenadora da CEUA/PUCRS

Ilmo. Sr.
Rogério Oliveira
Faculdade de Odontologia
Nesta Universidade

PUCRS

Campus Central
Av. Ipiranga, 6690 – Prédio 60, sala 314
CEP: 90610-000
Fone/Fax: (51) 3320-3345
E-mail: ceua@pucrs.br

Anexo 3

Elsevier Editorial System(tm) for International Journal of Oral & Maxillofacial Surgery
Manuscript Draft

Manuscript Number:

Title: Histological evaluation of late bone surface after fixation of miniplates and screws with different alloys: In vivo study in rats

Article Type: Original Article

Keywords: Corrosion; Rigid internal fixation; Screws

Corresponding Author: Mr. Andre do Nascimento Dolzan,

Corresponding Author's Institution:

First Author: Andre N Dolzan

Order of Authors: Andre N Dolzan ; Otavio E Becker; Orion Hass Jr;

Rafael L Avelar; Juliana Goelzer

Abstract: OBJECTIVE: To evaluate the histological changes of bone surface after insertion of mini- plates and screws in the bone surface.

MATERIALS AND METHODS: Eighteen rats of Wistar strain were used, a plate and two screws were inserted in the external cortex of the femur of each animal. The animals were divided into three groups of six animals each, after thirty days of completion of the procedure the implanted material was removed cirurgiacamente after euthanasia of animals, and the bone surface ready to be removed and analyzed histologically.

analyzed, which indicated a possible area of osteolysis. Groups 1 and 2 showed no statistically significant differences showing an increase of the standard normal reparative inflammation.

CONCLUSIONS: The results of study indicated that the use of different materials increase the chance of encountering large areas of osteolysis in the bone surface in contact with these materials.

Keywords: Corrosion; Rigid internal fixation; Screws