

---

**PONTIFÍCIA UNIVERSIDADE CATÓLICA DO RIO GRANDE DO SUL  
PROGRAMA DE PÓS-GRADUAÇÃO EM MEDICINA E CIÊNCIAS DA SAÚDE  
ÁREA DE CONCENTRAÇÃO: CLÍNICA CIRÚRGIA  
DISSERTAÇÃO DE MESTRADO**

**MÁRCIA DONADUSSI**

**REVISÃO SISTEMÁTICA DA LITERATURA SOBRE A EFETIVIDADE CLÍNICA DO  
PLASMA RICO EM PLAQUETAS PARA O TRATAMENTO  
DERMATOLÓGICO ESTÉTICO**

**PORTO ALEGRE  
2012**

---

---

PONTIFÍCIA UNIVERSIDADE CATÓLICA DO RIO GRANDE DO SUL  
PRÓ-REITORIA DE PESQUISA E PÓS-GRADUAÇÃO  
FACULDADE DE MEDICINA  
PROGRAMA DE PÓS-GRADUAÇÃO EM MEDICINA E CIÊNCIAS DA SAÚDE  
ÁREA DE CONCENTRAÇÃO: CLÍNICA CIRÚRGICA

**REVISÃO SISTEMÁTICA DA LITERATURA SOBRE A EFETIVIDADE CLÍNICA DO  
PLASMA RICO EM PLAQUETAS PARA O TRATAMENTO  
DERMATOLÓGICO ESTÉTICO**

MÁRCIA DONADUSSI

PORTO ALEGRE

2012

---

---

PONTIFÍCIA UNIVERSIDADE CATÓLICA DO RIO GRANDE DO SUL  
PRÓ-REITORIA DE PESQUISA E PÓS-GRADUAÇÃO  
FACULDADE DE MEDICINA  
PROGRAMA DE PÓS-GRADUAÇÃO EM MEDICINA E CIÊNCIAS DA SAÚDE  
ÁREA DE CONCENTRAÇÃO: CLÍNICA CIRÚRGICA

**REVISÃO SISTEMÁTICA DA LITERATURA SOBRE A EFETIVIDADE CLÍNICA DO  
PLASMA RICO EM PLAQUETAS PARA O TRATAMENTO  
DERMATOLÓGICO ESTÉTICO**

Dissertação apresentada como requisito para obtenção do Grau de Mestre pelo Programa de Pós-Graduação em Medicina e Ciências da Saúde da Faculdade de Medicina da Pontifícia Universidade Católica do Rio Grande do Sul (PUCRS).

MÁRCIA DONADUSSI

Orientador

Prof. Dr. Jefferson Luís Braga da Silva

PORTO ALEGRE

2012

---

---

DADOS INTERNACIONAIS DE CATALOGAÇÃO NA PUBLICAÇÃO (CIP)

D674r Donadussi, Márcia

Revisão sistemática da literatura sobre a efetividade clínica do plasma rico em plaquetas para o tratamento dermatológico estético / Márcia Donadussi. - Porto Alegre: PUCRS, 2012.

98 f. : il. graf. Inclui um artigo científico para submissão à publicação.  
Orientador: Prof. Dr. Jefferson Braga Silva.

Dissertação (Mestrado) – Pontifícia Universidade Católica do Rio Grande do Sul. Faculdade de Medicina. Mestrado em Medicina e Ciências da Saúde. Área de Concentração: Clínica Cirúrgica.

1. DERMATOLOGIA. 2. CIRÚRGIA PLÁSTICA. 3. PLASMA.  
4. PLAQUETAS. 5. ENVELHECIMENTO DA PELE. 5. REVISÃO. I. Silva, Jefferson Braga. II. Título.

C.D.D. 617.95  
C.D.U. 617-089.844(043.3)  
N.L.M. WO 600

Vanessa Pinent  
CRB10/1297

---

---

*À Vida, que dela que tudo decorre.*

---

---

## AGRADECIMENTOS

Ao Dr. Prof. Jefferson Luis Braga da Silva, meu orientador, pelos seus ensinamentos, pela contribuição inestimável para a realização deste trabalho, pela objetividade, pelo exemplo profissional e por ter me acolhido como aluna no programa de pós-graduação desta instituição.

A toda equipe do Laboratório de Habilidades Médicas e Pesquisa Cirúrgica da PUCRS, em especial Juliana Rangel e Gilmar Pontes Moreira pela incansável dedicação.

A colega do Curso de Mestrado Franciele Dietrich pelo sempre pronto auxílio em questões referentes à técnica.

Às alunas da Graduação em Medicina, Alice Cardoso Pellizzari, Ana Paula Schwarzbach, Bruna da Silveira Arruda, Larissa Pinós, Amanda Mello, pelo interesse e engajamento no trabalho.

A Graciele Sbruzzi e André Luis Ferreira Da Silva pelos preciosos ensinamentos em revisão sistemática.

A todos os colegas do curso de Mestrado e Doutorado que cruzaram por mim nesta jornada e tornaram-se parceiros nestes dois anos de estudos.

Aos professores do Programa de Pós-Graduação pelos ensinamentos.

Aos funcionários da Secretária de Pós-Graduação da Faculdade de Medicina pelo auxílio.

A todos que de alguma forma, mesmo sem saber, colaboraram para mais esta conquista na minha vida.

---

---

## RESUMO

**Objetivo:** Avaliar o conjunto das evidências sobre a eficácia clínica do plasma rico em plaquetas (PRP) para o tratamento dermatológico estético.

**Material e Métodos:** Na fundamentação da presente tese, foi realizada uma revisão narrativa sobre envelhecimento cutâneo, opções para o tratamento dermatológico estético das alterações relacionadas ao envelhecimento cutâneo, fatores de crescimento teciduais encontrados nas plaquetas e uso do plasma rico em plaquetas para regeneração tecidual no contexto experimental. Para responder à questão de pesquisa, foi conduzida uma abrangente revisão sistemática da literatura médica visando avaliar a eficácia clínica do PRP para o tratamento dermatológico estético, compreendendo as bases de dados MEDLINE, Cochrane CENTRAL e Embase. Estudos clínicos em humanos avaliando o efeito do PRP como estimulador dérmico no tratamento estético da pele foram incluídos. A busca da literatura, a seleção de artigos e a extração de dados foram realizadas por dois revisores independentes.

**Resultados:** Somente 7 de 2.132 artigos identificados encontraram os critérios de inclusão da revisão sistemática. Desses, 5 avaliaram o efeito da aplicação do PRP na pele da face para tratamento de cicatrizes de acne, revitalização da pele, sulcos nasolabiais proeminentes ou como adjuvante à cirurgia plástica facial. Outros 2 estudos avaliaram alterações histológicas decorrentes da aplicação do PRP na pele dos braços. Todos estudos avaliados demonstraram resultados benéficos relacionados à aplicação do PRP. Entretanto os estudos apresentam limitações relevantes, como pequeno tamanho amostral, critérios não uniformes na aferição dos desfechos e ausência de grupo controle em sua maioria.

**Conclusão:** O atual conjunto de evidência científica identificado através de revisão sistemática sugere que o PRP seja um método promissor para o tratamento cosmético da pele. Entretanto, ainda são necessários estudos clínicos de maior porte e com melhores critérios de aferição de desfechos para definir o papel do PRP na prática clínica.

**Palavras-chave:** envelhecimento da pele, rejuvenescimento, plasma rico em plaquetas, revisão sistemática, dermatologia estética.

---

---

## ABSTRACT

**Objective:** To evaluate the evidence on the clinical efficacy of platelet-rich plasma (PRP) for aesthetic treatment of the skin.

**Material and Methods:** a narrative review was conducted initially on skin aging, options for cosmetic treatment of the aged skin, growth factors from platelets and the use of platelet-rich plasma to tissue regeneration in the experimental setting. This was followed by a comprehensive systematic review of medical literature to evaluate the clinical efficacy of PRP in the aesthetic treatment of the skin, which aimed to answer the research question. The included databases were MEDLINE, Embase and Cochrane CENTRAL. Human clinical trials evaluating the effect of PRP as a dermal stimulator in the aesthetic treatment of the skin were included. Literature search, articles selection and data extraction were performed by two independent reviewers.

**Results:** Only seven out of 2132 identified articles met the inclusion criteria of the systematic review. Of these, 5 evaluated the effect of application of PRP for facial skin and acne scars treatment, skin renewal, prominent nasolabial folds or as adjuvant for facial plastic surgery. Two other studies have evaluated histological changes resulting from the application of PRP in the skin of the arms. All evaluated studies have demonstrated beneficial result related to PRP application. However the studies had major limitations such as small sample size, non-uniform outcome evaluation criteria and lack of a control group.

**Conclusion:** Current scientific evidence identified through systematic review suggests that PRP is a promising method for the cosmetic treatment of the skin. However, larger clinical studies are needed with better outcomes evaluation criteria to define the role of PRP in clinical practice.

**Keywords:** aging skin rejuvenation, platelet-rich plasma, systematic review, cosmetic dermatology

---



---

## LISTA DE ILUSTRAÇÕES

- Figura 1** - Estrutura da epiderme normal. .... 17
- Figura 2** - Estrutura da derme normal. .... 20
- Figura 3** - Acima representação esquemática pele normal e pele envelhecida.  
Abaixo Cortes histológicos na coloração de hematoxilina e eosina. Lâmina à esquerda – pele normal: observa-se epiderme espessa, camada córnea rendilhada, papilas dérmicas na junção dermoepidérmica, fibras colágenas proeminentes. Lâmina à direita – pele foto envelhecida: atrofia epiderme, retificação junção dermoepidérmica, fibras amorfas na derme. .... 30
- Figura 4** - Inter-relações entre o processo de envelhecimento cutâneo, alterações histológicas observadas e possível efeito do plasma rico em plaquetas no tratamento de sulcos faciais e rugas. .... 58
-

---

## LISTA DE TABELAS E QUADROS

**Tabela 1**- Qualidades desejáveis em um preenchedor dérmico ideal .....35

**Quadro 1** - Fatores de crescimento presentes nas plaquetas.....45

---

## LISTA DE ABREVIATURAS E SIGLAS

<b>µm</b>	Micrômetro
<b>aFGF ou FGF-1</b>	fator de crescimento fibroblástico ácido
<b>AH</b>	Ácido hialurônico
<b>AP-1</b>	Proteína ativadora do fator de transcrição nuclear
<b>bFGF ou FGF-2</b>	Fator de crescimento de fibroblastos básico
<b>CTGF</b>	Fator de crescimento do tecido conectivo
<b>DNA</b>	Ácido desoxirribonucleico
<b>EGF</b>	Fator de crescimento epidérmico
<b>FxCR</b>	Laser CO2 Fracionado
<b>GAGs</b>	Glicosaminoglicanos
<b>GM-CSF ou CSF α</b>	Fator estimulante de colônias de granulócitos / macrófagos
<b>IBGE</b>	Instituto Brasileiro de Geografia e Estatística
<b>IGF</b>	Fator de crescimento semelhante à insulina
<b>IL-1β</b>	Interleucina β 1
<b>IL-8</b>	Interleucina 8
<b>KGF ou FGF-7</b>	Fator de crescimento de queratinócitos
<b>MMPs</b>	Metaloproteinases
<b>NF-κB</b>	Fator nuclear kappa B
<b>PDGF</b>	Fator de crescimento derivado plaquetas
<b>PLLA</b>	Ácido Polilático
<b>PMMA</b>	Polimetilmetacrilato
<b>PRP</b>	Plasma Rico em Plaquetas
<b>ROS</b>	Espécies reativas de oxigênio

---

---

**TGF- $\alpha$**  Fator de crescimento transformador alfa

**TGF- $\beta$ 1** Fator de crescimento transformador beta

**TNF  $\alpha$**  Fator de necrose tumoral alfa

**UV** Ultravioleta

**UVA** Ultravioleta A

**UVB** Ultravioleta B

**VEGF / VEP** Fator de crescimento endotelial vascular

---

---

## SUMÁRIO

<b>1 INTRODUÇÃO</b> .....	<b>14</b>
<b>2 REFERENCIAL TEÓRICO</b> .....	<b>16</b>
2.1 PELE NORMAL: ESTRUTURA, FUNÇÃO, DESENVOLVIMENTO.....	16
2.2 ENVELHECIMENTO CUTÂNEO .....	22
2.2.1 Envelhecimento intrínseco .....	22
2.2.2 Envelhecimento extrínseco .....	23
2.2.3 Mecanismos moleculares do fotoenvelhecimento .....	26
2.2.4 Alterações histopatológicas do fotoenvelhecimento.....	29
2.3 TRATAMENTO DERMATOLÓGICO DA PELE FOTOENVELHECIDA: MATERIAIS PARA PREENCHIMENTO CUTÂNEO .....	33
2.3.1 Características dos preenchedores dérmicos usados atualmente .....	36
2.4 INFLUÊNCIA DOS FATORES DE CRESCIMENTO NA PRODUÇÃO DE COLÁGENO PELOS FIBROBLASTOS DÉRMICOS .....	41
2.5 PLAQUETAS E PLASMA RICO EM PLAQUETAS .....	41
2.5.1 Plaquetas: estrutura e fisiologia .....	41
2.5.2 Fatores de Crescimento Plaquetários .....	43
2.6 PLASMA RICO EM PLAQUETAS.....	47
2.6.1 Embasamento para o uso do PRP a partir de estudos experimentais .....	48
2.6.2 Aplicações terapêuticas do PRP .....	49
2.7 REVISÃO SISTEMÁTICA DA LITERATURA: UM MÉTODO PARA AGRUPAR A EVIDÊNCIA CIENTÍFICA PRODUZIDA.....	51
2.7.1 Revisões sistemáticas sobre o uso terapêutico do PRP .....	55
<b>3 FUNDAMENTAÇÃO E DELINEAMENTO DA PESQUISA</b> .....	<b>57</b>
3.1 QUADRO CONCEITUAL E DELIMITAÇÃO DA QUESTÃO DE PESQUISA ...	57

---

---

3.2 JUSTIFICATIVA.....	59
3.3 OBJETIVO .....	59
<b>4 MATERIAIS E MÉTODOS.....</b>	<b>60</b>
4.1 DELINEAMENTO DO ESTUDO.....	60
4.2 CRITÉRIOS DE ELEGIBILIDADE .....	60
4.3 ESTRATÉGIA DE BUSCA E SELEÇÃO DE ARTIGOS .....	60
4.4 EXTRAÇÃO DE DADOS.....	61
<b>5 RESULTADOS .....</b>	<b>62</b>
5.1 APLICAÇÃO DE PRP NA FACE .....	62
<b>6 DISCUSSÃO.....</b>	<b>68</b>
<b>7 CONCLUSÃO.....</b>	<b>70</b>
<b>8 REFERÊNCIAS .....</b>	<b>71</b>
<b>ANEXO .....</b>	<b>76</b>
ANEXO 1 - ARTIGO EM INGLÊS .....	77
ANEXO 2 - COMPROVANTE DE SUBMISSÃO ARTIGO PARA PUBLICAÇÃO...	97

---

## 1 INTRODUÇÃO

Os significativos avanços nas condições de higiene, moradia, alimentação e educação observados ao longo do século XX da maioria dos países, juntamente com os avanços dos métodos diagnósticos e terapêuticos, que caracterizam a medicina contemporânea, promoveram um aumento na expectativa de vida das populações. Enfermidades que antes eram responsáveis por uma mortalidade precoce e morbidade significativa, como as doenças infecciosas, passaram a ser melhor compreendidas, prevenidas, diagnosticadas e tratadas. No Brasil, esse fenômeno pode ser demonstrado através dos registros do Instituto Brasileiro de Geografia e Estatística (IBGE), que demonstram um incremento de 11,5 anos na expectativa de vida média ao nascer ocorrido nas últimas três décadas.<sup>1</sup>

No entanto, o envelhecimento da população acompanha-se do surgimento de novas demandas em termos de saúde. As pessoas vêm adotando cuidados de saúde preventivos como a adoção de hábitos de vida saudáveis, a realização regular de atividades físicas, a alimentação saudável, o controle da hipertensão arterial e do diabetes mellitus. Nesse cenário, a pele também vem recebendo progressivamente mais atenção, tanto em termos de prevenção de neoplasias quanto de tratamento estético dos sinais de envelhecimento cutâneo. De fato, tem sido observado um aumento nos procedimentos estéticos faciais, sobretudo aqueles menos invasivos.<sup>2</sup>

---

O arsenal terapêutico para revitalização cutânea e tratamento de rugas e sulcos faciais inclui a aplicação de substâncias para preenchimento, o estímulo à formação de colágeno por diferentes métodos, como lasers e peelings, e a cirurgia plástica facial.<sup>2</sup> O plasma rico em plaquetas consiste em um hemoderivado autólogo, de fácil obtenção e rico em fatores de crescimento teciduais, e têm sido usado com sucesso na cicatrização de ulcerações cutâneas e no tratamento de lesões de partes moles. Entretanto, sua eficácia para preenchimento e estímulo à formação de matriz tecidual no tratamento de rugas e sulcos faciais ainda não é comprovada, visto que, individualmente, os estudos de séries de casos publicados não possibilitam a obtenção de conclusões definitivas.<sup>3</sup> Nesse contexto, foi delineado o presente estudo que tem por objetivo avaliar a eficácia do plasma rico em plaquetas para o tratamento de sinais de envelhecimento facial através de uma revisão sistemática dos estudos clínicos publicados.

---



## **2 REFERENCIAL TEÓRICO**

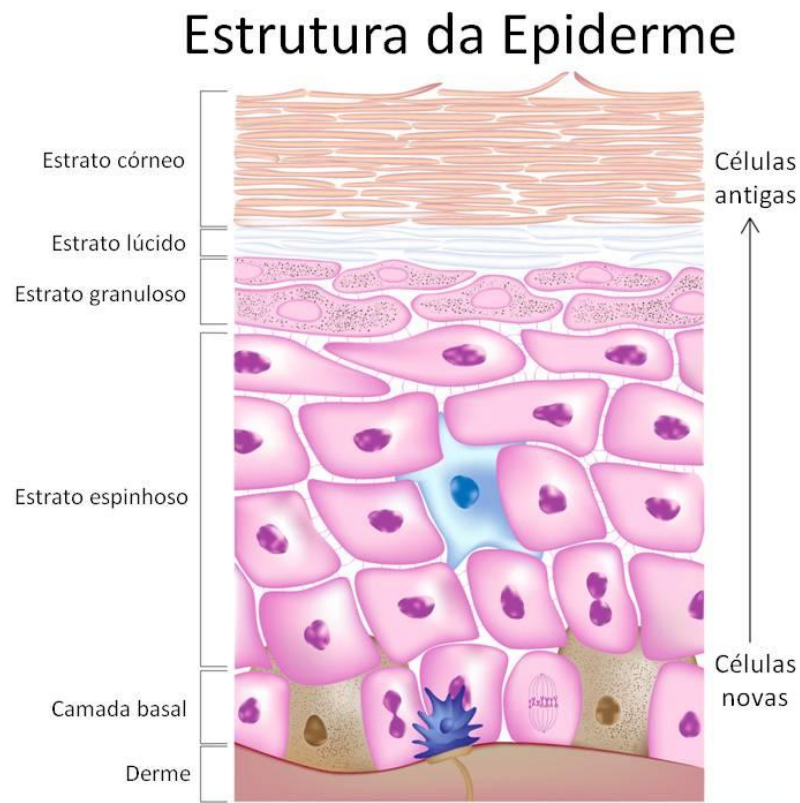
### **2.1 PELE NORMAL: ESTRUTURA, FUNÇÃO, DESENVOLVIMENTO**

A pele é o complexo e extenso órgão que reveste o corpo, cujas funções podem ser descritas como interface dinâmica para manutenção da homeostase. Isso é realizado através de seu funcionamento como barreira física entre o ambiente e o meio interno, prevenindo desequilíbrios hidroeletrolíticos, reduzindo a penetração de produtos químicos e de microorganismos patogênicos. A pele é importante também na regulação de temperatura e proteção imunológica. Além disso, contém terminações sensoriais que detectam estímulos táteis, vibratórios, pressóricos, térmicos, dolorosos e pruriginosos.<sup>4</sup>

Epiderme, derme e hipoderme são as três camadas em que a pele está estruturada, existindo pequenas modificações de espessura, distribuição de anexos e quantidade melanina em diferentes regiões anatômicas. Em termos de desenvolvimento embriológico, a epiderme e seus anexos desenvolvem-se a partir da superfície ectodérmica e a derme, da superfície mesodérmica. Durante as quatro primeiras semanas de desenvolvimento apenas a camada de ectoderma envolve o embrião. Esse epitélio simples é recoberto então por uma camada de mesoderma pouco organizada conhecida como mesênquima. Por volta da sexta semana, o ectoderma e o mesoderma subjacente começam a se diferenciar e proliferar. Folículos pilosos, unhas e glândulas começam a se desenvolver no terceiro mês, ao

---

final do qual, pacotes regulares de colágeno podem ser identificados na derme. O tecido conectivo embrionário, abaixo da derme, desenvolve no subcutâneo uma camada de tecido conjuntivo frouxo caracterizada por ilhas de gordura.<sup>3</sup>



**Figura 1** - Estrutura da epiderme normal.

Um epitélio estratificado escamoso em contínua renovação caracteriza a epiderme normal, formado na sua maior parte por queratinócitos que se movem da base para superfície formando as camadas epidérmicas: basal, germinativa, espinhosa, granulosa e córnea (figura 1). Nas palmas e plantas há uma camada adicional chamada lúcida entre as camadas córnea e granulosa. Além dos queratinócitos outros tipos celulares são encontrados na epiderme, como melanócitos, células de Langerhans e células de Merkel.

---

A camada basal é composta por uma única camada de células cuboides, sendo que os melanócitos estão distribuídos entre elas. Sobre a camada basal há a camada espinhosa com espessura de três a quatro células poligonais que produzem queratina. Nessa camada, as células são unidas por desmossomos que possuem aparência de pequenos espinhos, o que dá nome a esta camada. Sobre a camada espinhosa está a camada granulosa, geralmente com a espessura de 1 a 4 células. Recebe esse nome pois apresenta grânulos de queratina. O estrato córneo é formado por queratinócitos que perderam suas organelas e núcleo e apresentam forma achatada, destacando-se da pele no processo de renovação celular. Os melanócitos são células derivadas da crista neural e produzem a melanina. Estão distribuídos ao longo da camada basal na proporção de um melanócito a cada quatro a dez queratinócitos, proporção que varia conforma a localização anatômica, sendo que a maior densidade ocorre na região genital. A melanina produzida é armazenada em melanosomos através de dendritos dos melanócitos de modo que proteja o núcleo das células da camada basal da radiação ultravioleta (UV). Com o envelhecimento, a densidade de melanócitos diminui em torno de seis a oito por cento a cada década.

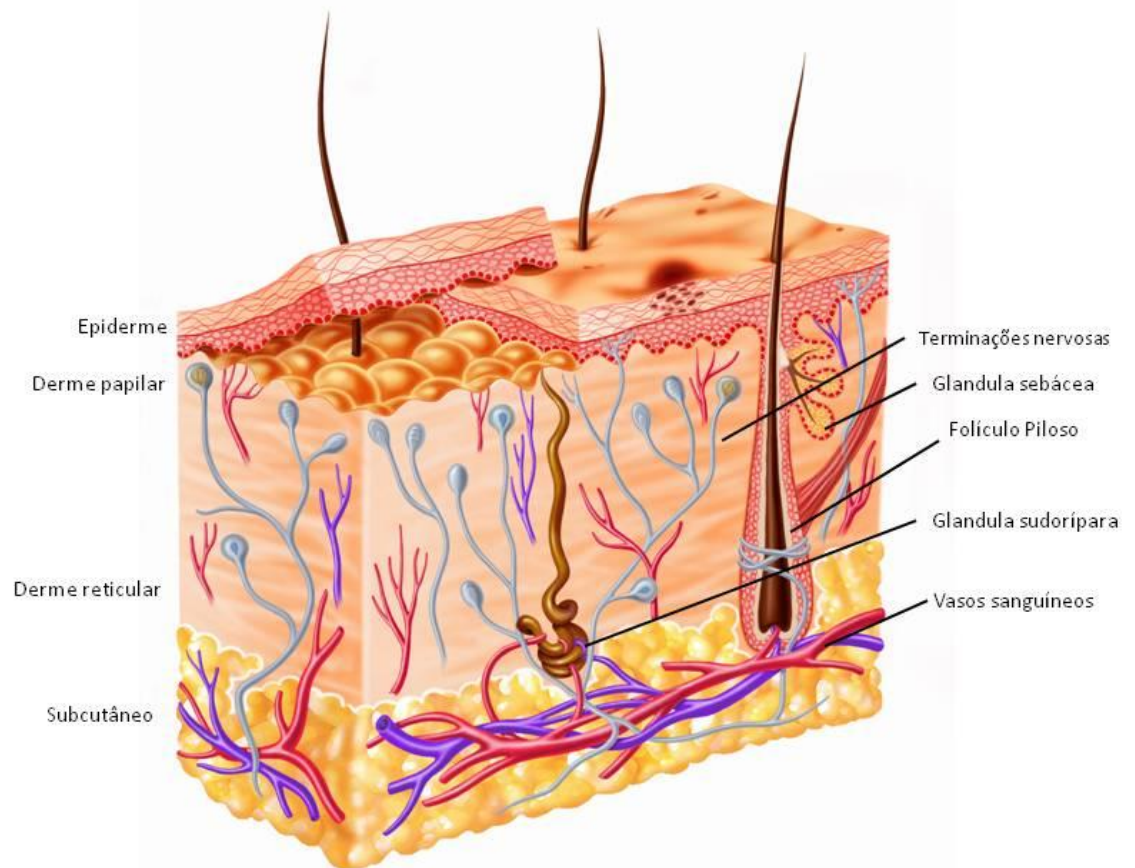
As células de Langerhans são células apresentadoras de antígenos derivadas da medula óssea e se encontram na camada espinhosa. Representam em torno de 3% a 6% das células da epiderme. Com o envelhecimento e exposição crônica ao sol, o número de células de Langerhans diminui, o que pode contribuir no desenvolvimento de câncer de pele em indivíduos idosos e com fotodano. As células de Merkel são encontradas na camada basal da epiderme e na bainha epitelial dos folículos pilosos. As células de Merkel migram da crista neural para a pele e estão associadas com terminações nervosas sensoriais na pele, podendo funcionar como

---

mecanorreceptores. Também fazem parte da derme os apêndices epidérmicos, que são estruturas epiteliais especializadas, localizadas principalmente na derme e hipoderme, mas ligados à epiderme. Eles incluem folículos pilo-sebáceos, glândulas sudoríparas, e as glândulas apócrinas. Eles desempenham um papel importante na fase de epitelização da cicatrização.

A junção dermo-epidérmica é uma membrana sintetizada por queratinócitos basais e fibroblastos dérmicos. Ela funciona como um apoio mecânico à adesão da derme na epiderme e como uma barreira aos produtos químicos e células. A estrutura da junção dermo-epidérmica é complexa, composta por quatro camadas distintas visto em microscopia eletrônica. A camada superior contém a membrana celular dos queratinócitos basais e seus hemidesmossomos. A próxima camada é lâmina lúcida, que é atravessada por filamentos de ancoragem, e situa-se sobre a lâmina densa. A lâmina sub-basal é uma zona filamentosa composta principalmente de fibrilas de ancoragem, que servem para ancorar a epiderme e junção dermo-epidérmica à derme.<sup>5</sup>

---



**Figura 2** - Estrutura da derme normal.

A derme é dividida em duas regiões distintas: a derme papilar superior e derme reticular inferior (figura 2). Derme papilar está localizada logo abaixo a junção dermo-epidérmica e possui formas cônicas projetadas para cima, conhecidas como papilas dérmicas. Essas projeções aumentam a área de interface dermoepidérmica permitindo uma melhor aderência entre derme e epiderme. A derme papilar é composta por feixes frouxamente organizados de colágeno, fibras elásticas, fibrócitos, capilares, e terminações nervosas. A derme reticular contém fibras de colágeno compacto, fibras elásticas grossas, parte profunda de anexos epidérmicos, e redes vasculares e nervosas. O colágeno é o principal constituinte da derme e é

---

sintetizado pelos fibroblastos. Mais de 90% de fibras dérmicas são feitas de colágeno intersticial, principalmente dos tipos I e III, proporcionando resistência à tração mecânica e resistência à pele. As fibras elásticas são responsáveis pelo retorno da pele à sua configuração normal após deformação, e se estendem da lâmina densa da junção dermoepidérmica à derme reticular. O fibras elásticas são finas na derme papilar, mas se tornam mais espessas e mais orientadas horizontalmente na derme reticular. As fibras e células dérmicas são incorporados na matriz de macromoléculas, conhecido como substância fundamental. É composta de glicoproteínas e proteoglicanos e abundante na derme papilar. Componentes celulares da derme incluem fibroblastos, dendrócitos dérmicos e mastócitos. Fibroblastos são as principais células dérmicas capazes de sintetizar fibras da derme e da substância fundamental. Eles são abundantes na derme papilar, mas em menor número na derme reticular. Fibrócitos são fibroblastos quiescentes desprovidos de atividade metabólica. Fibroclastos são fibroblastos com atividade fagocítica para colágeno. Miofibroblastos são derivados de fibroblastos e estão envolvidos na cicatrização de feridas. Os mastócitos são derivados da medula óssea e são distribuídos em torno de vasos sanguíneos e estruturas anexiais da derme papilar. Dendrócitos dérmicos representam uma população heterogênea de células mesenquimais dendríticas e podem agir como fagócitos e células apresentadoras de antígenos.<sup>5</sup>

---

## 2.2 ENVELHECIMENTO CUTÂNEO

O envelhecimento é um processo complexo e multifatorial, resultando em diversas alterações funcionais e estéticas da pele. Estas alterações ocorrem por processos intrínsecos, relativos às modificações genéticas próprias de cada indivíduo, bem como extrínsecos, como a exposição à radiação ultravioleta. Recentes avanços na biologia da pele têm aumentado a compreensão da homeostase da pele e do processo de envelhecimento, bem como os mecanismos pelos quais a radiação ultravioleta contribui para o fotodano e doenças cutâneas.<sup>6</sup>

### 2.2.1 Envelhecimento intrínseco

O envelhecimento intrínseco é um processo pré-ordenado, relacionado a variações individuais e a antecedentes genéticos. Acredita-se que essa forma de envelhecimento seja inevitável e, portanto, aparentemente não está sujeita à manipulação terapêutica ou através de modificações comportamentais<sup>6</sup>. Esta teoria é embasada no comprimento dos telômeros, que são as porções terminais dos cromossomos. Essas estruturas sofrem encurtamento a cada ciclo celular, até um tamanho crítico, que finaliza o ciclo celular em apoptose. Telômeros intactos são importantes no prolongamento da vida útil das células. Com a idade, o tempo de encurtamento dos telômeros é reduzido. O fenômeno da erosão telomérica passou a ser visto como um indicador de envelhecimento celular, sendo uma das teorias mais aceitas na atualidade sobre os processos de envelhecimento. Uma implicação desta teoria é estabelecer uma relação entre envelhecimento e carcinogênese. Isso pois a telomerase, enzima transcriptase reversa celular que estabiliza ou aumenta os

---

---

telômeros, é expressa em cerca de 85-90% de todos os tumores humanos, mas está ausente em muitos tecidos somáticos. Consequentemente, a maioria das células neoplásicas, ao contrário das saudáveis, não são programadas para apoptose. Em outras palavras, a presença telomerase está associada com a estabilidade dos telômeros e carcinogênese, a sua ausência, com encurtamento dos telômeros e envelhecimento somático. É importante notar que a epiderme é um dos poucos tecidos regenerativos que expressam a telomerase, e que o encurtamento dos telômeros associado ao envelhecimento é caracterizado por taxas de perda de telomerase específicas para cada tecido. De fato, o encurtamento, natural progressivo dos telômeros pode ser um dos principais mecanismos de envelhecimento celular na pele. Adicionalmente, os telômeros e outros constituintes celulares também são suscetíveis a danos oxidativos, resultado do metabolismo celular aeróbio, o que também contribui para o envelhecimento intrínseco.<sup>5,6</sup>

### 2.2.2 Envelhecimento extrínseco

Atuando de forma aditiva ao envelhecimento intrínseco, ocorre o chamado envelhecimento extrínseco, processo caracterizado pela atuação de fatores ambientais, como a radiação ultravioleta (UV). Esses fatores podem causar danos nos telômeros e induzir a formação de radicais livres, ambos mecanismos indutores de senescência celular. Desse modo, acredita-se que tanto os processos genéticos (envelhecimento intrínseco) quanto os fatores ambientais (envelhecimento extrínseco) compartilhem a mesma rota final, conduzindo à apoptose das células da pele.<sup>7</sup>

---



Sendo o envelhecimento extrínseco ocasionado por fatores ambientais, alguns fatores indutores de sua ocorrência precoce podem ser evitados através de manipulação terapêutica e modificações comportamentais. As principais causas extrínsecas de envelhecimento cutâneo prematuro incluem: o tabagismo, a má nutrição e a exposição solar. Desses, acredita-se que a exposição ao sol seja o mais importante fator, respondendo por 80% do envelhecimento facial. Além da aceleração do processo de encurtamento telomérico induzido pela exposição, o dano cutâneo pela exposição ultravioleta ocorre também através de outros mecanismos, como a formação de *sun burn cells*, a produção de timina e dímeros de pirimidina, a produção de colagenase e a indução de resposta inflamatória.<sup>6</sup>

O processo de fotoenvelhecimento é desencadeado por sinalização celular iniciada por receptores, lesão mitocondrial, oxidação de proteínas e resposta ao dano do DNA baseadas no telômero. A pele fotoenvelhecida demonstra espessura epidérmica variável, elastose dérmica, colágeno fragmentado e em quantidade reduzida, presença aumentada de metaloproteinases degradadoras da matriz, infiltrados inflamatórios e ectasias vasculares.<sup>7</sup>

As áreas expostas da pele, geralmente o rosto, o colo e as superfícies extensoras dos membros superiores, apresentam de forma mais pronunciada as consequências da pele envelhecida extrinsecamente, resultante dos efeitos cumulativos da exposição à radiação ultravioleta ao longo da vida. Rugas faciais, lesões pigmentadas (como efélides, lentigos, e hiperpigmentação irregular) e lesões despigmentadas (por exemplo, hipomelanose gutata) compõem o quadro clínico da pele fotoenvelhecida. Perdas na espessura e na elasticidade são também observadas na pele fotoenvelhecida, acompanhadas da redução da resistência tecidual, do surgimento de áreas de púrpura, decorrentes de fragilidade de vasos

---

capilares, e do surgimento de lesões benignas (por exemplo, acrocórdons, ceratoses e telangiectasias). Na escala de Glogau, que classifica o grau de fotoenvelhecimento clínico, os pacientes com uma história significativa da exposição ao sol, recebem uma pontuação que é maior do que o esperado para sua idade, assim como pacientes com história de mínima exposição recebem uma pontuação inferior ao esperado para sua idade.

O desenvolvimento de protetores solares cosmeticamente agradáveis, capazes de proteger contra os raios UVA e UVB, e de produtos como a tretinoína, capazes de antagonizar as vias sinalizadoras que levam ao envelhecimento, representam grandes progressos na prevenção e na reversão do fotoenvelhecimento. Além disso, uma melhor compreensão da relação entre envelhecimento intrínscico e proteção solar possibilitará o surgimento de novos conceitos terapêuticos que poderão revolucionar esse campo nas próximas décadas. Tais avanços possibilitarão não somente melhorar a aparência da pele em indivíduos de meia-idade e idosos, mas também poderão reduzir a ocorrência de neoplasias de pele.<sup>8</sup>

Outro importante fator que contribui para o envelhecimento extrínscico da pele são as espécies reativas de oxigênio (*reactive oxygen species* - ROS), conhecidas como radicais livres. Embora seja bem aceito que baixos níveis de ROS continuamente sejam produzidos *in vivo*, envolvidos em processos fisiológicos, há evidências de efeitos nocivos de maiores concentrações de ROS gerados *in vitro* e *in vivo* após irradiação da pele com UVA e UVB. Os ROS apresentam grande interferência no metabolismo do colágeno, não apenas destruindo o colágeno intersticial mas também inativando inibidores teciduais das metaloproteinases ao

---

---

mesmo tempo em que induzem sua síntese e ativação, obtendo a degradação da matriz dérmica como resultado final.<sup>9</sup>

### 2.2.3 Mecanismos moleculares do fotoenvelhecimento<sup>7</sup>

Evidências de estudos *in vitro* sugerem que a radiação UV estimula os receptores celulares através a geração de radicais livres. Cerca de quinze minutos após a exposição ultravioleta, os receptores para fatores de crescimento da epiderme, interleucina 1 e fator de necrose tumoral alfa, seriam ativados nos queratinócitos e nos fibroblastos. Acredita-se que os radicais livres oxidem, dessa forma inibindo as fosfatases de proteína-tirosina que têm a função de reduzir a atividade desses receptores. O resultado final é um aumento na atividade dos receptores.

Acredita-se que essa maior atividade de receptores levaria a uma ativação de quinases sinalizadoras por toda a pele, embora o mecanismo exato não seja conhecido. A proteína ativadora do fator de transcrição nuclear (AP-1) acaba sendo expressa e ativada. A AP-1 controla a transcrição das metaloproteinases da matriz (MMPs), enzimas responsáveis pela degradação da matriz extracelular. As MMPs incluem as enzimas metaloproteinase-1 (uma colagenase), MMP-3 (estromelisin) e MMP-9 (uma gelatinase de 92 kilodaltons). A expressão das MMPs ocorre tanto nos queratinócitos da epiderme quanto nos fibroblastos da derme. O elemento ferro é necessário à ativação na MMP-1, a principal metaloproteinase responsável pela degradação do colágeno. Os radicais livres, portanto, diretamente contribuem para oxidação e degradação teciduais, além de interferirem com as vias de transdução de

---

sinais envolvidas na expressão de genes que são importantes reguladores no metabolismo do colágeno.

Do mesmo modo que a AP-1, o fator de transcrição NF-kB também é ativado pela radiação UV através de um mecanismo ferro-dependente. Esse fator amplifica a resposta aos raios UV através do estímulo à transcrição de citocinas inflamatórias e da atração de neutrófilos que contem collagenase pré-formada (MMP-8). O fator NF-kB também é capaz de aumentar a expressão da MMP-9. O aumento na atividade e na expressão das MMPs (MMP up-regulation) pode ocorrer mesmo após uma exposição a doses mínimas de UV, bem abaixo do necessário para produzir eritema. Adicionalmente, existe uma relação de dose-resposta entre a exposição à radiação UV e a indução das MMPs. Portanto, a exposição UV mesmo em doses incapazes de provocar queimadura solar podem facilitar a degradação do colágeno da pele e, presumivelmente, resultar em fotoenvelhecimento. Mesmo uma exposição UV em doses equivalentes à exposição ao sol do meio-dia por apenas 5 a 15 minutos, em dias alternados, é suficiente para manter a elevada expressão e atividade das MMPs.

A produção de colágeno está reduzida na pele fotoenvelhecida. Após a irradiação UV, o pool de pró-colágeno está significativamente diminuído, chegando a ficar ausente em 24h de exposição in vivo. A AP-1 e o fator de crescimento transformador (TGF- $\beta$ ) estão envolvidos nessa redução na síntese de colágeno mediada pela radiação ultravioleta. A AP-1 é composta por duas subunidades, uma expressa de forma constitutiva, denominada c-Fos, e outra passível de indução pela exposição UV, denominada c-Jun. Uma super expressão do componente c-Jun da AP-1 em fibroblastos cultivados pode reduzir a expressão de colágeno tipo I. Além disso, uma expressão diminuída do TGF- $\beta$ 2 e do seu receptor é observada por toda

---

a epiderme e derme após a irradiação UV. O TGF- $\beta$  é um importante promotor da síntese de colágeno, sendo que se acredita que o subtipo TGF- $\beta$ 2 seja o predominante na pele humana.

Por fim, o próprio colágeno danificado pode reduzir a síntese de novo colágeno. Quando os fibroblastos da derme são incubados em contato com colágeno tipo I degradado pelas MMPs *in vitro*, a síntese do pró-colágeno tipo 1 é reduzida. Efeitos similares são observados *in vivo*.

Acredita-se também que efeitos mecânicos possam contribuir para a reduzida síntese de colágeno na derme fotoenvelhecida. A produção de colágeno ocorre de forma mais eficiente nas células sob maior tensão tecidual. A deficiente migração e fixação dos fibroblastos sobre o colágeno degradado pode contribuir para a inibição da síntese de colágeno. Forma-se um ciclo no qual a produção reduzida de novo colágeno decorrente da má adesão dos fibroblastos ao colágeno danificado conduz a um fotodano ainda mais grave.

A sequência de eventos observada no fotoenvelhecimento pode ser comparada àquela observada na cicatrização de ferimentos. Inibidores teciduais de metaloproteinases participam dessa resposta, entretanto, como em todo tipo de cicatrização, o processo não é perfeito. O resultado é um minúsculo defeito denominado de cicatriz solar. Acredita-se que o acúmulo dessas cicatrizes solares ao longo de vários anos de múltiplas exposições à radiação ultravioleta contribua para o fenótipo do fotoenvelhecimento cutâneo.

---

#### 2.2.4 Alterações histopatológicas do fotoenvelhecimento<sup>6,7,8</sup>

O fotoenvelhecimento cursa com alterações histopatológicas identificáveis na epiderme e na derme. A epiderme torna-se mais fina, e a junção dermo-epidérmica, retificada, o que contribui para uma maior fragilidade da pele e uma diminuição nas trocas entre epiderme e derme. Observa-se ainda uma diminuição na taxa de renovação celular, manifesta como atrofia epidérmica, descamação menos efetiva e espessamento do estrato córneo, com consequente cicatrização tecidual retardada.

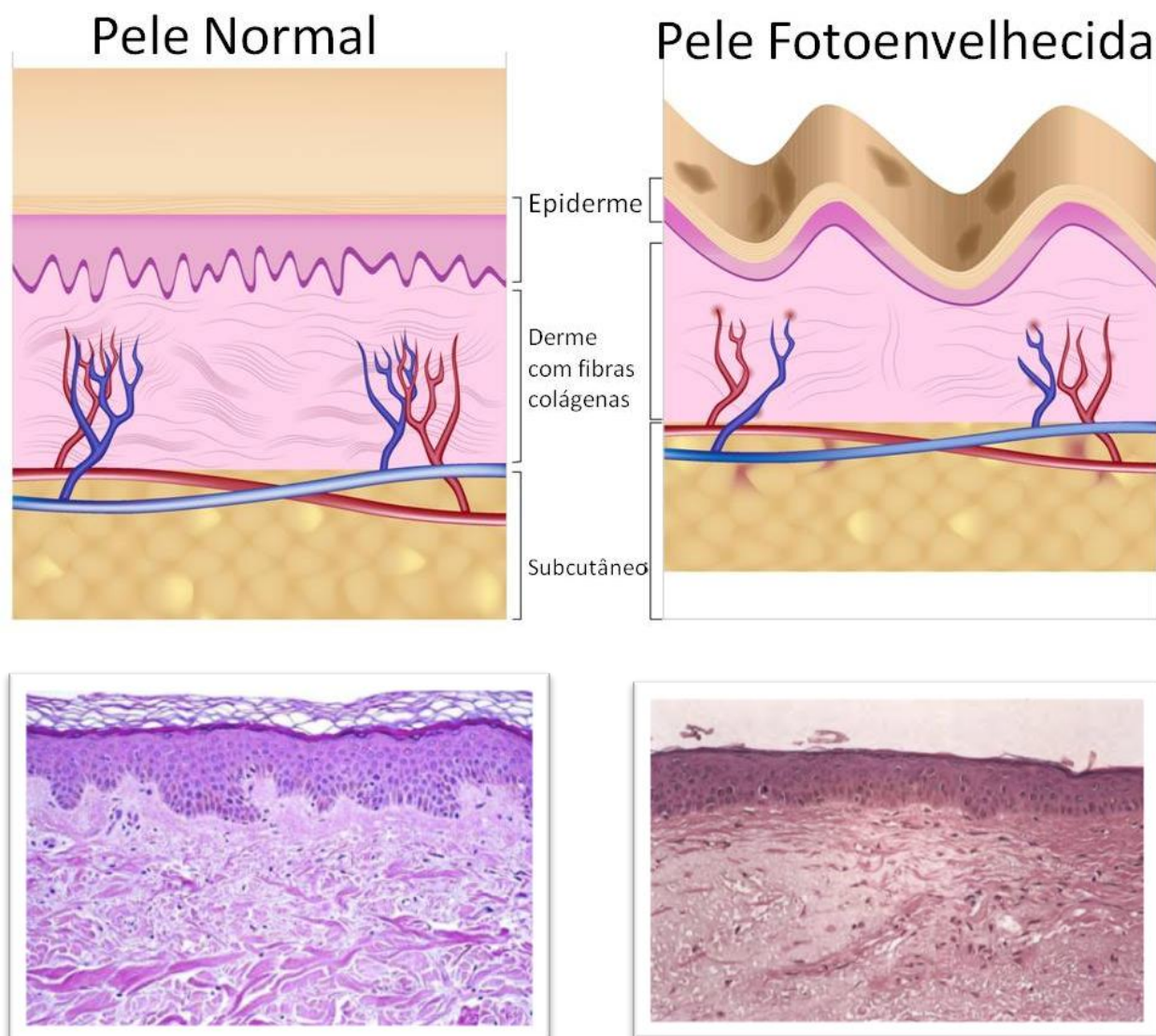
Na derme, alterações distintas em colágeno e fibras elásticas também estão associados à pele fotoenvelhecida. Dentre esses achados, as lesões em elastina e colágeno dérmicos, substâncias responsáveis pela tonicidade e estrutura da pele, são de especial importância. O colágeno é o principal componente estrutural da derme e a proteína mais abundantemente encontrada em humanos, sendo responsável por conferir resistência e sustentação à pele.

As características da pele gravemente fotoenvelhecida incluem: a presença de fibras de colágeno fragmentadas, espessadas, em menor quantidade e com menor diâmetro; a atrofia da derme; a redução no número de fibroblastos e um aumento na proporção do colágeno tipo III em relação ao colágeno tipo I. Além disso, o conteúdo de colágeno em geral por unidade de superfície da pele sofre um declínio de aproximadamente 1% ao ano. Nas áreas de pele expostas à radiação solar, a quantidade de colágeno pode ser reduzida em 59%; esta redução foi encontrada em medida proporcional ao fotodano.

Apesar do colágeno tipo I ser o mais importante e abundante na pele, os efeitos do envelhecimento também são vistos em outros tipos de fibras dérmicas. As alterações das fibras elásticas estão mais relacionadas ao fotodano do que à

---

elastose, acúmulo amorfo de material elástico na derme cuja presença é considerada sinal patognomônico do fotoenvelhecimento cutâneo.



**Figura 3** - Acima representação esquemática pele normal e pele envelhecida. Abaixo Cortes histológicos na coloração de hematoxilina e eosina. Lâmina à esquerda – pele normal: observa-se epiderme espessa, camada córnea rendilhada, papilas dérmicas na junção dermoepidérmica, fibras colágenas proeminentes. Lâmina à direita – pele fotoenvelhecida: atrofia epiderme, retificação junção dermoepidérmica, fibras amorfas na derme.

A exposição ao ultravioleta induz um espessamento e enrolamento das fibras elásticas na derme papilar. Essas alterações também podem ocorrer na derme reticular como resultado da exposição UV crônica. A resposta inicial das fibras elásticas ao fotodano é hiperplástica resultando em grande quantidade de tecido elástico; a magnitude dessa resposta é dependente do grau de exposição solar. Secundariamente, ocorre uma resposta degenerativa às fibras elásticas envelhecidas, levando à diminuição de elasticidade e resiliência cutâneas. Esta reação degenerativa é caracterizada por mudanças no padrão normal de fibras elásticas imaturas, chamadas oxitalânicas, que estão localizadas na derme papilar. Estas fibras formam uma rede na pele jovem que sobe perpendicularmente a partir da parte superior da derme papilar, logo abaixo da membrana basal. Esta rede desaparece gradualmente com a idade. Conseqüentemente, a elasticidade da pele também é gradualmente perdida com a idade. O fenômeno da flacidez da pele observado em idosos pode, de fato, ser devido a essa perda de elasticidade.

Os glicosaminoglicanos (GAGs), juntamente com o colágeno e a elastina, estão entre os principais constituintes da derme. Estas cadeias de polissacarídeos também são importantes porque elas apresentam elevada capacidade de ligarem-se à água. O grupo dos GAGs inclui: o ácido hialurônico (AH), o sulfato de dermatan (dois dos GAGs mais prevalentes) e o sulfato de condroitina. Estes compostos atribuem à pele seu aspecto considerado normal: macia e hidratada. Além disso, acredita-se que auxiliem na manutenção adequada do sal corporal e no balanço hídrico. Vários estudos sugerem que os GAGs, particularmente o AH, tem sua quantidade reduzida na pele fotoenvelhecida. O Ácido Hialurônico é sintetizado tanto na epiderme quanto na derme. Na pele que envelhece intrinsecamente, o AH total da derme mantém-se estável, enquanto o AH



da epiderme diminui quase completamente. Por sua vez, foi demonstrado que a pele fotoenvelhecida é caracterizada pela redução do AH, além de elevados níveis de proteoglicanos e de sulfato de condroitina. Esse é o mesmo padrão observado na pele cicatricial.

Na pele jovem, o AH é encontrado estabelecendo conexões entre o colágeno e as fibras de elastina onde essas fibras se cruzam. Na pele envelhecida, tais conexões com AH desaparecem. É possível que muitas das características observadas na pele envelhecida, como rugas, alteração na elasticidade, redução na turgidez e redução na capacidade de suporte à microvasculatura da pele, possam estar relacionadas à diminuição da quantidade de AH, que contribui para a dissociação entre colágeno e elastina, assim como a reduzida retenção de água. Como um dos principais GAGs, o AH pode ligar 1000 vezes o seu peso em água, o que contribui para a hidratação da pele.

O papel do Ácido Hialurônico aplicado topicamente na hidratação da pele não está bem estabelecido, mas é provável que esta não seja uma intervenção efetiva, visto que o AH não penetra na pele após a aplicação tópica. Entretanto, é utilizado com sucesso, de forma injetável, como um agente de aumento de volume no processo de preenchimento dérmico temporário da derme e do subcutâneo.<sup>6</sup>

Esses avanços no entendimento da biologia do envelhecimento cutâneo têm contribuído para o desenvolvimento de uma diversidade de tratamentos que visam retardar o envelhecimento e reparar as lesões da pele. Sabe-se que é fundamental a prevenção através do uso de filtros solares e da mudança de hábitos, bem como o uso de antioxidantes tópicos e orais. As principais técnicas de tratamento do envelhecimento cutâneo atualmente envolvem o uso de procedimentos minimamente invasivos como lasers, radiofrequência, peelings químicos e

---

preenchimentos cutâneos. Cada técnica apresenta uma indicação e resultados específicos, porém a maioria estão todas unidas no cerne do estímulo da produção do colágeno dérmico.

### 2.3 TRATAMENTO DERMATOLÓGICO DA PELE FOTOENVELHECIDA: MATERIAIS PARA PREENCHIMENTO CUTÂNEO

A perda de volume facial relacionada ao envelhecimento ocorre devido tanto a alterações funcionais, como atrofia dérmica, atividade fibroblástica diminuída e diminuição na produção de colágeno, quanto por alterações estruturais, como a perda e redistribuição de gordura, a diminuição do apoio pela musculatura subjacente e a reabsorção óssea facial.<sup>10,11</sup>

O preenchimento dérmico faz parte das técnicas de procedimentos minimamente invasivos em crescente uso atualmente. O preenchimento é realizado através da injeção de volumizadores dérmicos e estimulantes de colágeno, coletivamente denominados preenchedores dérmicos. Essas substâncias são utilizadas tanto para reestruturar a derme lesionada no processo de envelhecimento quanto para o tratamento de cicatrizes de acne e doenças dermatológicas que cursam com atrofia dérmica. Os principais preenchedores dérmicos sintéticos em uso são divididos em três grupos: (1) temporários, (2) semi-permanentes e (3) permanentes.<sup>12</sup>

Os preenchimentos temporários apresentam duração inferior a um ano. São exemplos dessa categoria: o colágeno porcino (atualmente em desuso) e o ácido hialurônico (preenchedor mais utilizado em todo o mundo).<sup>13</sup>

---

Classificados como produtos semipermanentes por apresentarem um efeito com duração entre um e dois anos, estão o ácido polilático e a hidroxiapatita de cálcio.<sup>12</sup> Dentre os inabsorvíveis, que apresentam duração da partícula maior que dois anos, estão as acrilamidas, o silicone e os metacrilatos, em geral mais associados a complicações tardias e de difícil resolução do que os preenchedores absorvíveis.

Além das categorias mencionadas, existem preenchedores classificados como autólogos, pois utilizam material biológico do próprio indivíduo para preenchimento. Essa categoria inclui preenchimentos que utilizam: (1) gordura,<sup>14</sup> (2) fibroblastos dérmicos,<sup>15</sup> (3) células tronco derivadas do tecido adiposo<sup>16</sup> e (4) plasma rico em plaquetas.<sup>17</sup>

Não existe substância perfeita para o preenchimento estético facial. Se existisse, esse preenchedor ideal deveria possuir as seguintes características: biocompatibilidade, segurança, efetividade, durabilidade, baixo índice de complicações e custo aceitável. Os materiais autólogos para preenchimento têm características de biocompatibilidade insuperáveis, além de apresentarem algumas das outras características do preenchedor ideal (tabela 1).<sup>18</sup>

---

**Tabela 1-** Qualidades desejáveis em um preenchedor dérmico ideal<sup>14</sup>

<b>SEGURANÇA</b>	<b>EFETIVIDADE</b>
<ul style="list-style-type: none"><li>• <b>Não causar hipersensibilidade</b></li></ul>	<ul style="list-style-type: none"><li>• Flexível - fácil de injetar, bom efeito de contorno, acomoda conforme modificações da idade</li></ul>
<ul style="list-style-type: none"><li>• <b>Biocompatibilidade</b></li></ul>	<ul style="list-style-type: none"><li>• Fisiológico – pouca resposta inflamatória, duração de efeito, estímulo ao colágeno autólogo</li></ul>
<ul style="list-style-type: none"><li>• <b>Inflamação aceitável</b></li></ul>	<ul style="list-style-type: none"><li>• Fácil de usar – pouca ou nenhuma preparação, pode ser guardado na temperatura ambiente.</li></ul>
<ul style="list-style-type: none"><li>• <b>Não migratório</b></li></ul>	<ul style="list-style-type: none"><li>• Técnica e resultados reprodutíveis</li></ul>
<ul style="list-style-type: none"><li>• <b>Mínima dor</b></li></ul>	<ul style="list-style-type: none"><li>• Boa relação custo benefício</li><li>• Aprovado (Anvisa)</li></ul>

### 2.3.1 Características dos preenchedores dérmicos usados atualmente

#### **2.3.1.1 Ácido Hialurônico (AH):**

Repõem temporariamente o AH endógeno escasso na derme envelhecida. Em sua forma natural apresenta meia vida de apenas poucos dias. Por essa razão, a molécula sintetizada em laboratório a partir de produtos bacterianos é acrescida de uma ligação cruzada que aumenta a duração do produto na derme para cerca de 10 meses, havendo relatos de duração de até 18 meses.<sup>19</sup> Apresenta características que facilitam seu uso, como hidrofilia, viscosidade, armazenamento na temperatura ambiente e não necessidade de teste de sensibilidade do paciente previamente à aplicação, o que contribui para sua ampla utilização. Atualmente é o mais utilizado no nosso meio, sendo seguro, mas não isento de complicações.

#### **2.3.1.2 Ácido Polilático (PLLA):**

Preenchedor semi-permanente, o ácido polilático atua como estimulador de colágeno dérmico. É adequado para restauração de volume. Seu método de ação baseia-se na estimulação dos fibroblastos e de outras células para estabelecer uma matriz de fibras de colágeno e de elastina. Ao contrário de muitos outros dispositivos, que já estão na sua apresentação final, o PLLA depende do médico para determinar a sua formulação final. Como é um pó liofilizado, precisa ser reconstituído em 6 a 10 ml de água destilada, o que influencia em sua concentração final. Além disso, o produto precisa de pelo menos 4 horas para absorver água e tornar-se saturado. No entanto, muitos médicos experientes no uso de PLLA acreditam que a exposição à água deveria ser de pelo menos 24. Há

---

também um debate considerável sobre a formulação ideal para a reconstituição PLLA. Alguns defendem o uso de 7 mL de água como diluente e outros recomendam que volume adicional, na forma de lidocaína, deveria ser adicionado à mistura. No presente momento, há poucos ensaios clínicos bem controlado para determinar o que seria a diluição ideal.<sup>20</sup> Seu uso geralmente é feito em três sessões mensais e está relacionado com a formação de nódulos, complicação com incidência de até 30%<sup>21</sup>. Esses nódulos são do tipo granuloma de corpo estranho e podem surgir meses após a aplicação do PLLA.<sup>22,23</sup> Outros efeitos adversos como equimoses localizadas e edema, são imediatos e de rápida resolução, pápulas subcutâneas não visíveis e granulomas podem ocorrer de 9 a 14 meses após a injeção.

### **2.3.1.3 Hidroxiapatita de Cálcio:**

Radiesse® (Bioform Medical, San Mateo, CA) foi aprovado pelo FDA em dezembro de 2006 para a correção de rugas e sulcos faciais, bem como para a correção da lipoatrofia facial associada ao HIV. Radiesse é composto de microesferas de hidroxiapatita de cálcio, associadas a um veículo de metilcelulose a 70% que rapidamente se dissipa *in vivo*, deixando as microesferas de hidroxiapatita de cálcio como um andaime para promover a proliferação do colágeno. Radiesse tem um bom registro de segurança e parece causar apenas mínima reação de corpo estranho secundária, devido à forma esférica regular do produto, que incita menos inflamação em comparação a produtos irregulares. O cálcio e minerais de fosfato das microesferas Radiesse são os mesmos encontrados nos ossos. Embora inicialmente tenha havido uma discussão sobre um potencial de indução de osteogênese, o produto têm se mostrado seguro,

---

sem relatos de formação óssea anômala em mais de 6 anos de uso clínico. Radiessse é ligeiramente visível em radiografias, mas não foi relatado dificultar interpretação radiográfica. Reações granulomatosas e migração do produto são raras.<sup>24</sup> Entre as reações adversas deve-se citar eritema, edema, equimoses, hematoma, dor, nódulos palpáveis.

#### **2.3.1.4 Polimetilmetacrilato (PMMA):**

Trata-se de um polímero utilizado como preenchedor. Apresenta-se na forma de microesferas sintéticas com diâmetro entre 40 e 60 µm veiculadas em um meio de suspensão que pode ser colágeno, apoteico ou cristalóide. Conforme o veículo utilizado, têm-se as diversas apresentações comerciais, respectivamente Artecoll®, Metacrill® e PMMA®. As apresentações comerciais podem ser de 2%, 10% e 30%, conforme a concentração de PMMA. É empregado no preenchimento de sulcos, rugas profundas, cicatrizes, defeitos dérmicos, de tecidos moles e ósseos.

Um grande número de relatos de complicações no longo prazo que podem ocorrer muitos meses ou mesmo anos após a injeção de PMMA têm causado preocupação sobre a segurança no longo prazo deste produto. Granulomas podem aparecer meses ou anos após tratamento, mas geralmente se resolvem com injeções intralesionais de triancinolona. Colocação imprópria do PMMA (intradérmica, em vez de injeção subdérmica, como recomendado) pode levar à formação de nódulos, reversível apenas por excisão cirúrgica<sup>25</sup>. Uma complicação rara porém grave é a síndrome de Nicolau ou embolia cutânea medicamentosa. Essa entidade se caracteriza pelo desenvolvimento de dor aguda e intensa, acompanhada de rash cutâneo eritematoso localizado, durante uma injeção, levando

---

a necroses cutânea, subcutânea e até muscular. O mecanismo patogênico dessa síndrome não é perfeitamente compreendido, mas acredita-se que sua ocorrência se relacione à injeção intravascular do PMMA ou de reação inflamatória intensa perivascular.<sup>24</sup>

### **2.3.1.5 Gordura Autóloga:**

Gordura autóloga tem sido usada há bastante tempo como volumizadora de subcutâneo, visto que não interfere no colágeno dérmico. Como uma substância normalmente abundante, sem risco de rejeição imunológica, a gordura é tradicionalmente conhecida pela sua duração imprevisível e necessidade de reaplicações. No entanto, recentes avanços na preparação, associação ao Plasma Rico em Plaquetas, e melhora nas técnicas de coleta e injeção, poderão fornecer resultados mais previsíveis e duradouros.

A transferência de gordura como uma técnica de correção de volume está se tornando um cada vez mais popular entre muitos cirurgiões plásticos, visando alcançar um rejuvenescimento facial natural, especialmente quando realizada simultaneamente com um procedimento cirúrgico. Entretanto, habilidade e experiência substanciais são necessários para se alcançar bons e consistentes resultados através dessa técnica. Repetidas injeções podem ser necessárias para manter o volume desejado das áreas tratadas. Apesar de considerada bastante segura apresenta percentual importante de reabsorção em curto e médio prazo.<sup>26</sup>

As intercorrências mais comuns após enxerto de gordura na face são edema e equimose que podem durar de 2 a 14 dias. Pequenos nódulos ou edema podem

---



---

persistir na área periorbital e, muitas vezes, necessitam de tratamento para melhorar irregularidades locais, sendo que irregularidades persistentes são pouco comuns em mãos experientes. Nódulos duros persistentes, representando cistos de gordura estéril, requerem injeções de esteróides diluídos ou ainda incisões e ressecções parciais para sua resolução. Pigmentação pós-inflamatória ou pigmentação por hemossiderina é encontrada em alguns casos e pode ser tratada com a aplicação de agentes químicos ou laser.<sup>24</sup>

### **2.3.1.6 Fibroblastos dérmicos:**

Esta técnica pode produzir, de forma segura, melhora em defeitos de contorno facial, rugas, cicatrizes de acne e outros defeitos cutâneos. A incidência de reações de hipersensibilidade é praticamente inexistente. Este método, denominado terapia fibroblástica, envolve uma pequena biópsia retro-auricular, cujo material é usado para criar uma linhagem de fibroblastos autólogos através de um processo de cultivo específico. Estes fibroblastos autólogos cultivados e multiplicados são então injetado diretamente na derme do paciente, onde se acredita que estas células produzam colágeno. Estudos recentes têm demonstrado, através de medidas subjetivas e objetivas, melhoras em defeitos de contorno facial com duração mínima de 12-48 meses. A análise histológica nestes estudos demonstrou que as injeções de fibroblastos aumentaram a formação de colágeno, o qual foi acompanhado por um aumento da espessura e densidade do colágeno da derme. Este processo parece não estar associado a uma resposta inflamatória. O método ainda é pouco utilizado devido ao difícil manuseio, sendo realizado apenas em poucos centros e apresentando alto custo.<sup>15</sup>

---

---

## 2.4 INFLUÊNCIA DOS FATORES DE CRESCIMENTO NA PRODUÇÃO DE COLÁGENO PELOS FIBROBLASTOS DÉRMICOS

Estudos têm demonstrado importante ação de fatores de crescimento nos fibroblastos e colágeno dérmicos. A aplicação tópica de fatores de crescimento resultou em melhora do fotoenvelhecimento relacionada à formação de colágeno novo, espessamento epidérmico, e melhora na aparência clínica da pele com redução visível de rugas.<sup>27, 28</sup> Estudo experimental em ratos e *in vitro*, com técnica em que utiliza células tronco derivadas de tecido adiposo injetadas na derme demonstrou efeito positivo na ativação de fibroblastos dérmicos e melhoria de rugas induzidas por raios ultravioleta.<sup>29</sup> Outro estudo também com células tronco derivadas de tecido adiposo, mostrou ação no processo de cicatrização.<sup>30</sup> Em ambos os estudos concluiu-se que o mecanismo de ação deve-se ao efeito parácrino de fatores de crescimento presentes nas células tronco derivadas de tecido adiposo.

## 2.5 PLAQUETAS E PLASMA RICO EM PLAQUETAS

### 2.5.1 Plaquetas: estrutura e fisiologia

Integrando a composição dos elementos figurados do sangue, as plaquetas são pequenos fragmentos celulares discoides (aproximadamente 1-3  $\mu\text{m}$ ) cuja principal função está ligada à hemostasia tecidual. A contagem média de plaquetas varia entre 1,5-3,0 x 10<sup>5</sup> plaquetas por mililitro de sangue circulante, apresentando uma meia-vida média de aproximadamente sete dias *in vivo*. As plaquetas são formadas a partir de células denominadas megacariócitos, presentes na medula óssea, através de fragmentação do citoplasma.

---

Estruturalmente, apresentam um anel de microtúbulos contráteis (citoesqueleto) em sua periferia, contendo actina e miosina. Em seu interior, estão presentes estruturas contendo glicogênio, lisossomas e dois tipos de grânulos: (1) grânulos densos (que contém adenosina difosfato, adenosina trifosfato, serotonina e cálcio) e (2) grânulos alfa (que contém fatores de coagulação, fatores de crescimento, e outras proteínas). As plaquetas possuem uma extensa membrana invaginada com um sistema canalicular intrincado, que está em contato com o fluido extracelular. Normalmente, no estado de repouso, as plaquetas são não-trombogênicas e exigem um gatilho antes que se tornem um potente e ativo participante na hemostasia e cicatrização de feridas.<sup>3</sup>

As plaquetas tem ação fundamental na hemostase assim como a estrutura vascular e as proteínas plasmáticas de coagulação.<sup>3</sup> A ativação pode ocorrer por vários mecanismos, como por moléculas de adesão que são expostas no endotélio lesado, tais como Fator Von Willebrand, colágeno, fibronectina e laminina, ou por agonistas fisiológicos como trombina, adenosina difosfato, colágeno, tromboxano A<sub>2</sub>, epinefrina, que interagem com receptores específicos da membrana celular e outros mecanismos induzem a sinalização celular<sup>27</sup>. Após a ativação (por exemplo, pela trombina) as plaquetas mudam seu formato e desenvolvem pseudópodos, que promovem agregação plaquetária e posterior liberação do conteúdo de grânulos através da abertura do sistema canalicular.<sup>3</sup> A serotonina secretada auxilia na vasoconstrição dos tecidos. A adenosina difosfato (ADP) promove a liberação do conteúdo de grânulos de outras plaquetas e faz com que as plaquetas tornem-se aderentes, formando assim um tampão hemostático. Muitos outros agentes são capazes de causar a agregação plaquetária e também de ativar a fosfolipase A<sub>2</sub> presentes na membrana das plaquetas. Posteriormente,

---

fosfolípidios de membrana liberam ácido araquidônico, que é convertido em tromboxane A<sub>2</sub> das plaquetas levando a agregação plaquetária e liberação do fator de crescimento derivado de plaquetas (PDGF). Independente de tromboxano e ADP, um outro mecanismo induzido pela presença de trombina faz com que haja agregação plaquetária e degranulação. Como consequência desses três mecanismos de ativação plaquetária, um coágulo de plaquetas é formado na tentativa de parar a perda de sangue dos vasos danificados. A mais bem compreendida função plaquetária, no início da hemostasia primária, é a formação de um tampão plaquetário. A partir daí, inicia hemostasia secundária com a ativação dos fatores de coagulação e a formação de uma rede de fibrina que estabiliza o tampão plaquetas. A etapa final é a ativação de leucócitos invadindo a área afetada, com a liberação de citocinas que ativam o sistema fibrinolítico e, em última instância, causam a lise do coágulo. Os grânulos alfa das plaquetas passam a secretar PDGF no local do ferimento quase no momento da lesão, e a reparação da vascularização e do tecido lesionados é imediatamente iniciada com a formação de novo tecido conectivo e neovascularização. Além disso, a formação de tampões de plaquetas e fibrina temporários no local da ferida impede a entrada de microorganismos.<sup>3</sup>

### 2.5.2 Fatores de Crescimento Plaquetários

Existem pelo menos sessenta diferentes substâncias biologicamente ativas nas plaquetas que estão envolvidas nos processos de reparo tecidual, como quimiotaxia, proliferação celular, angiogênese, diferenciação, deposição de matriz extracelular, modulação imunológica, atividade antimicrobiana e

---

remodelação. Essas substâncias estão contidas nos grânulos-alfa e outros grânulos liberados pela ativação das plaquetas. Elas exibem uma grande habilidade de indução de formação de tecidos, como a iniciação e modulação de cicatrização de lesões em tecidos moles e ossos.

Entre os fatores de crescimento liberados pelas plaquetas após a ativação identificados até agora, estão: PDGF (fator de crescimento derivados de plaquetas), TGF- $\alpha$  e  $\beta$  (fatores de crescimento transformadores alfa e beta), EGF (fator de crescimento epidérmico), FGF (fator de crescimento de fibroblastos), KGF (fator de crescimento de queratinócitos), IGF (fator de crescimento semelhante à insulina), PDEGF (fator de crescimento epidérmico derivado de plaquetas), IL-8 (interleucina-8), TNF- $\alpha$  (fator de necrose tumoral alfa), CTGR (fator de crescimento do tecido conectivo) e GM-CSF (fator estimulador colônias de granulócitos e macrófagos).<sup>27</sup> Uma descrição detalhada dos fatores de crescimento plaquetários é apresentada no quadro 1.

---

Quadro 1 - Fatores de crescimento presentes nas plaquetas<sup>27</sup>

Fator de Crescimento	Capacidade de estimulação tecidual
EGF (fator de crescimento epidérmico)	<ul style="list-style-type: none"> <li>• Estimula a proliferação de células epidérmicas epiteliais e fibroblastos</li> <li>• Quimioatraente para fibroblastos e células epiteliais</li> <li>• Estimula a reepitelização e angiogênese</li> <li>• Influencia a síntese e <i>turnover</i> de matriz extracelular</li> </ul>
PDGF ( fator de crescimento derivado plaquetas)	<ul style="list-style-type: none"> <li>• Tipos A e B (isoformas)</li> <li>• Mitógenos potentes para fibroblastos, células do músculo liso arterial, condrócitos, células epiteliais e endoteliais</li> <li>• Quimioatraente potente para células hematopoiéticas e mesenquimais, fibroblastos e células musculares; estimula a quimiotaxia em direção a um gradiente de PDGF</li> <li>• Ativa o TGF-<math>\beta</math>, estimula os neutrófilos e macrófagos, mitogênese de fibroblastos e células musculares lisas, síntese de colágeno, atividade da collagenase, angiogênese</li> </ul>
TGF- $\alpha$ (fator de crescimento transformador alfa)	<ul style="list-style-type: none"> <li>• Semelhante ao EGF, liga-se ao mesmo receptor</li> <li>• Estimula o crescimento de células mesenquimais, epiteliais e endoteliais,</li> <li>• Quimiotaxia endotelial, controla o desenvolvimento da epiderme</li> <li>• Estimula a proliferação de células endoteliais, mais potente que o EGF</li> <li>• Promove a geração de osteoblastos, influenciando-os a estabelecer a matriz óssea durante a osteogênese</li> <li>• Afeta a formação e o remodelamento ósseos pela inibição da síntese de colágeno e liberação de cálcio</li> </ul>
TGF- $\beta$ 1 (fator de crescimento transformador beta)	<ul style="list-style-type: none"> <li>• Estimula a quimiotaxia e a proliferação de fibroblastos; estimula a síntese de colágeno</li> <li>• Diminui cicatrizes dérmicas</li> <li>• Inibidor de crescimento para células epiteliais endoteliais, fibroblastos, células neuronais, tipos de células hematopoiéticas e queratinócitos</li> </ul>

	<ul style="list-style-type: none"> <li>• Antagoniza as atividades biológicas do EGF, PDGF, aFGF e BFG</li> </ul>
<b>Fator de Crescimento</b>	<b>Capacidade de estimulação tecidual</b>
KGF ou FGF-7 (fator de crescimento de queratinócitos)	<ul style="list-style-type: none"> <li>• Mais potente fator de crescimento para queratinócitos da pele, desempenhando um papel na reparação dos tecidos após lesões de pele</li> <li>• Promove a cicatrização de feridas via a proliferação, diferenciação, migração celular e angiogênese</li> <li>• Mitógeno para muitas células epiteliais, mas não para fibroblastos e células endoteliais</li> </ul>
aFGF ou FGF-1 (fator de crescimento fibroblástico ácido)	<ul style="list-style-type: none"> <li>• Participa na proliferação, diferenciação, angiogênese e migração celular</li> <li>• Mitógeno para queratinócitos derivados da pele, fibroblastos dérmicos e células endoteliais vascular</li> </ul>
bFGF ou FGF-2 (fator de crescimento de fibroblastos básico)	<ul style="list-style-type: none"> <li>• Estimula o crescimento de fibroblastos, mioblastos, osteoblastos, células neuronais, células endoteliais, queratinócitos e condrócitos</li> <li>• Estimula a angiogênese, a proliferação de células endoteliais, a síntese de colágeno, a contração da ferida, a síntese de matriz, a epitelização e a produção de KGF</li> </ul>
VEGF / VEGF (fator de crescimento endotelial vascular)	<ul style="list-style-type: none"> <li>• Estimula a proliferação de células endoteliais macrovasculares.</li> <li>• Potente indutor de neovascularização</li> <li>• Induz a síntese de metaloproteinases, que degradam o colágeno intersticial tipos I, II e III</li> </ul>
CTGF (fator de crescimento do tecido conectivo)	<ul style="list-style-type: none"> <li>• Induz a proliferação, migração e formação do tubo endotelial vascular e angiogênese</li> <li>• Um estimulador potente para a proliferação e diferenciação de osteoblastos, estimula a mineralização da matriz</li> </ul>
GM-CSF ou CSF $\alpha$ (fator estimulante de colônias de granulócitos / macrófagos)	<ul style="list-style-type: none"> <li>• Estimula a proliferação e diferenciação de osteoblastos.</li> <li>• Sinergia com a eritropoietina na proliferação de células progenitoras BM.</li> <li>• Forte quimioatraente para neutrófilos</li> </ul>

IGF (fator de crescimento semelhante à insulina)	<ul style="list-style-type: none"> <li>• Fator de Crescimento de fibroblastos normais, ação mitogênica <i>in vitro</i> para um grande número de células mesodérmicas</li> <li>• Promove a síntese de colagenase e prostaglandina E2 em fibroblastos</li> <li>• Estimula a síntese de colágeno e matriz óssea por células, regulando o metabolismo da cartilagem articular</li> </ul>
<b>Fator de Crescimento</b>	<b>Capacidade de estimulação tecidual</b>
TNF $\alpha$ (fator de necrose tumoral alfa)	<ul style="list-style-type: none"> <li>• Fator de Crescimento de fibroblastos</li> <li>• Promove a angiogênese</li> </ul>
IL-1 $\beta$ (interleucina $\beta$ 1)	<ul style="list-style-type: none"> <li>• Inibe o crescimento de células endoteliais e hepatócitos</li> <li>• Ativa osteoclastos, suprime a formação de osso novo. Em baixas concentrações, entretanto, promove o crescimento ósseo</li> <li>• Melhora as reações inflamatórias e atividade da colagenase</li> </ul>
IL-8 (interleucina 8)	<ul style="list-style-type: none"> <li>• Estimula a angiogênese</li> <li>• Mitogênico para células epidérmicas</li> </ul>

## 2.6 PLASMA RICO EM PLAQUETAS

Elevadas concentrações de plaquetas e seus fatores de crescimento podem ser obtidas a partir de amostra do sangue periférico autólogo, processado por dupla centrifugação e separação das camadas, técnica conhecida por plasma rico em plaquetas (PRP). Quando quantificados pela técnica de ELISA, os níveis de fatores de crescimento presentes no PRP foram significativamente superiores àqueles observados no sangue total. Os fatores de crescimento presentes em maiores concentrações no PRP incluem: PDGF, TGF  $\beta$ .<sup>31</sup> Outro estudo, utilizando a mesma técnica de quantificação, encontrou resultados semelhantes, demonstrando um aumento na concentração de PDGF em 440% e de TGF beta em 346% no



concentrado de plaquetas processado como PRP. Adicionalmente, foi observado *in vitro* que o PRP estimulou o crescimento de osteoblastos e fibroblastos gengivais e apresentou papel supressor em células epiteliais.<sup>32</sup>

Existem diferentes métodos para a obtenção de plasma rico em plaquetas, inclusive conjuntos de diferentes fabricantes (Vivostat PRF Preparation kit ®, PCSS Platelet Concentration Collection System ®, Harvest ® SmartPREP 2 APC process, Fibrinet ® AUtologous Fibrin and Platelet System). Um estudo de comparação formal dos diferentes conjuntos comercialmente disponíveis quanto à capacidade de obter um preparado concentrado em fatores de crescimento (PDGF-AB) não encontrou diferenças entre os métodos.<sup>33</sup>

Nos Estados Unidos, tem sido discutido o papel da agencia regulatória federal (FDA) no uso do plasma rico em plaquetas ativado para fins estéticos. Considerado como droga, o PRP ativado deveria ser submetido a ampla e cara testagem para obter licenciamento de produtos biológicos. Entretanto, o método para obtenção do PRP ativado é, essencialmente, de baixo custo.<sup>34</sup>

### 2.6.1 Embasamento para o uso do PRP a partir de estudos experimentais

Estudo realizado *in vitro* com o uso de gel de plaquetas (PRP) demonstrou estímulo na proliferação de fibroblastos dérmicos cultivados, sendo o aumento na proliferação dependente da concentração de PRP utilizada. Os melhores resultados foram observados em concentrações de 5%.<sup>35</sup> Em outro estudo houve considerável resposta dos fibroblastos em cultura quando se utilizada uma concentração de PRP ativado de 5%, com resultados menos expressivos nas concentrações de 10 e 20%. Também foi demonstrado que a ativação com gluconato de cálcio e trombina parece

---

ser imprescindível para adequada liberação e concentração dos fatores de crescimento PDGF e TGF beta.<sup>36</sup>

Estudo experimental com animais demonstrou que a aplicação de PRP em camundongos fotoenvelhecidos resultou em redução nas rugas e em espessamento da derme.<sup>37</sup>

### 2.6.2 Aplicações terapêuticas do PRP

Estudos em voluntários sadios sugerem que a administração intradérmica e subcutânea de matriz da fibrina rica em plaquetas induza a ativação de fibroblastos e a formação de novos depósitos de colágeno.<sup>38</sup>

A ação das plaquetas e seus fatores de crescimento em reparação tecidual, quando utilizados na forma de concentrado de plaquetas, tem sido descrita com bons resultados em diferentes áreas, como regeneração de nervos periféricos,<sup>39</sup> periodontia para enxertos ósseos,<sup>40</sup> hemostasia em procedimentos de cirurgia plástica,<sup>41</sup> e cirurgia de implantes de capilar.<sup>42</sup> Especificamente no processo de cicatrização há uma série de trabalhos envolvendo o tema. Em seu trabalho sobre uso de fatores de crescimento de plaquetas no tratamento de feridas e lesões nos tecidos moles, Rozman e cols (2007) concluíram que derivados de plaquetas representam uma modalidade terapêutica promissora, tendo aplicações também em outras áreas da medicina regenerativa.<sup>27</sup>

Cervelli e cols (2009) relataram resultados favoráveis do emprego do PRP associado a enxertos de gordura em 43 pacientes submetidos a cirurgia reconstrutiva, maxilo-facial ou plástica, para úlceras crônicas dos membros inferiores, bem como aplicações diversas em procedimentos faciais. Os desfechos foram aferidos clinicamente através de avaliações subjetiva (impressão dos

---

---

pacientes) e objetiva (comparação de fotografias padronizadas através de critérios pré-determinados).<sup>43</sup>

Na área da medicina do esporte, há relato do uso do PRP visando acelerar a recuperação de lesões tendinosas. Entretanto, há pouca evidência demonstrando a eficácia dessa aplicação.<sup>44</sup>

Há atualmente quatro artigos publicados na literatura com enfoque no PRP sendo injetado na derme isoladamente. No primeiro estudo, Sclafani e cols (2009) abordam o uso de concentrado de plaquetas no preenchimento cutâneo, tratamento de cicatrizes de acne e especialmente na região do sulco naso-labial. Em uma série de casos foi utilizado concentrado de plaquetas obtido através de kit de preparo, e os resultados foram considerados satisfatórios e sem complicações reportadas.<sup>45</sup> Os mesmos autores, em outro trabalho, fizeram uso do procedimento em quinze pacientes que foram avaliados quanto ao score de satisfação em escala de rugas nos períodos de uma, duas, seis e doze semanas após o procedimento. Não foram reportados efeitos adversos e uma diferença estatisticamente significativa na satisfação dos pacientes aferida por questionários antes e após o procedimento foi observada. Esse estudo apresenta as limitações de não possuir grupo controle e de ter uma aferição subjetiva de desfechos.<sup>17</sup> Ainda Sclafani e cols (2011) revisaram a evolução clínica de 50 pacientes tratados com PRP para fins estéticos. Após um seguimento médio de 10 meses, não foram registrados eventos adversos significativos e 49 pacientes relataram melhora estética. Essa série de casos é importante no sentido de demonstrar a segurança clínica e boa tolerabilidade do PRP, embora eventos adversos raros somente irão ser detectados na medida em que um número maior de pacientes for tratado com o PRP. Quanto à percepção de melhora estética, o desenho retrospectivo do estudo e a ausência de critérios

---

objetivos e definidos *a priori* na aferição dos desfechos não possibilitam que sejam obtidas conclusões desse estudo.<sup>46</sup> Por fim, Redaeli e cols relatam uma série de vinte e três pacientes tratados para revitalização da pele da face e pescoço. Neste estudo foi utilizado kit para obtenção de PRP e foram realizadas três sessões, realizadas mensalmente, quando eram aplicados quatro mililitros de PRP na região da face e pescoço. A avaliação foi realizada através de fotografias e scores de satisfação, sendo os resultados positivos.<sup>47</sup>

## 2.7 REVISÃO SISTEMÁTICA DA LITERATURA: UM MÉTODO PARA AGRUPAR A EVIDÊNCIA CIENTÍFICA PRODUZIDA

Revisão sistemática é um tipo de estudo secundário que reúne, de forma organizada, resultados de pesquisas clínicas, auxiliando na explicação de diferenças encontradas entre estudos primários que investigam a mesma questão. Utiliza métodos sistemáticos para identificar, selecionar, e avaliar criticamente pesquisas relevantes para então responder a uma pergunta claramente formulada. O objetivo de uma revisão sistemática é reduzir possíveis vieses através do uso explícito de métodos sistemáticos.<sup>48</sup> Muitas vezes, as revisões sistemáticas produzem a evidência de melhor qualidade para tomada de decisões sobre questões terapêuticas.<sup>49</sup>

Uma revisão sistemática pode conter ou não uma metanálise. Quando os resultados de estudos primários são sumarizados, mas não estatisticamente combinados, a revisão pode ser chamada de revisão sistemática qualitativa; entretanto, quando existe homogeneidade o bastante entre dois ou mais estudos primários, a ponto de permitir que seus dados sejam combinados através de

---

metodologia estatística, ela passa a se chamar revisão sistemática quantitativa ou metanálise.<sup>49</sup>

A utilização de uma metodologia claramente definida na revisão sistemática permite minimizar os erros nas conclusões. Portanto, as estratégias de identificação dos estudos, os critérios de inclusão, os critérios de exclusão e as variáveis a serem consideradas devem ser descritas em detalhe na metodologia da revisão.<sup>50</sup>

A seguir é sumarizado um tutorial para a realização, passo a passo, de uma revisão sistemática, com ou sem metanálise, de ensaios clínicos randomizados:

1 - Definir claramente a questão a ser formulada: a questão de pesquisa deve ser formulada claramente desde o início e deve conter a população ou grupo de pacientes que serão estudados (tipo de participante), a intervenção de interesse e qualquer comparação (tipo de intervenção), os desfechos de interesse e o tipo de desenho de estudo que será incluído na revisão.<sup>51</sup>

2 - Buscar amplamente na literatura todos os estudos que poderão ser incluídos na revisão: é recomendado ampliar ao máximo as fontes de busca. A busca deve ser feita em bases eletrônicas (MEDLINE, Cochrane Library, Lilacs, Embase...), artigos publicados e não publicados, resumos de anais de congresso, teses, contato com autores, busca manual, referências bibliográficas de outros artigos. Para a busca é importante especificar claramente o procedimento adotado juntamente com os termos de busca usados, e com os critérios de inclusão e exclusão explicitados. É importante buscar termos descritores *MeSH* (*Medical Subject Headings*, vocabulário em língua inglesa usado para indexar artigos) para auxiliar na pesquisa, já que a melhor estratégia de busca geralmente é obtida pela

---

combinação dos termos *MeSH*.<sup>51</sup> A questão de pesquisa formulada primeiramente irá auxiliar no processo da busca. Outro fato importante é que não deve haver restrição de linguagem na busca. Todas as estratégias de busca da literatura devem ser utilizadas para evitar o viés de publicação.

3 - Selecionar os estudos, a partir de critérios claros de inclusão e exclusão:

Os critérios de inclusão e exclusão devem ser definidos de acordo com a questão de pesquisa formulada. A primeira etapa de seleção dos estudos encontrados na busca na literatura implica a avaliação detalhada dos títulos e resumos, para determinar sua inclusão ou não. Na segunda etapa, artigos duvidosos devem ser lidos na íntegra para determinar sua inclusão ou exclusão definitiva. Idealmente, dois revisores devem buscar e avaliar os estudos de forma independente e cegada.<sup>52</sup> Deve ser explicado também como serão resolvidas discordâncias entre esses dois revisores, o que geralmente é feito através de um consenso entre ambos;<sup>51</sup>

4 - Avaliar a qualidade metodológica dos estudos incluídos: a utilidade clínica de uma revisão sistemática depende muito da qualidade dos estudos incluídos nela. Existem métodos para avaliar a qualidade dos estudos incluídos. Um dos métodos é assinalar valores como sim, não, não específico, aos critérios metodológicos que estão sendo avaliados.<sup>48</sup> Dentre os critérios metodológicos que são avaliados podemos citar: alocação aleatória, sigilo da alocação, cegamento, cegamento dos avaliadores dos desfechos, descrição das perdas e exclusões, análise da intenção de tratar e descrição do cálculo do tamanho da amostra.<sup>52</sup> Esta avaliação também deve ser realizada por dois investigadores de forma independente.

5 - Coletar os dados de cada estudo e apresentá-los de forma clara: os artigos incluídos na revisão sistemática podem ser apresentados em uma tabela que destaca suas características principais como: autores, ano de publicação, desenho

---

metodológico, número de sujeitos, grupos de comparação, protocolo de intervenção, variáveis analisadas e resultados dos desfechos.<sup>52</sup> Os autores dos estudos incluídos podem ser contatados caso haja alguma dúvida quanto a um dado apresentado.<sup>50</sup>

6 - Analisar qualitativamente os resultados ou quando possível quantitativamente através de metanálises: se os resultados forem combinados em uma metanálise, é importante determinar se isso foi razoável. Um julgamento clínico deve ser feito se os estudos primários apresentam diferenças nas características da população estudada, intervenções e comparações e desfechos avaliados. A validade estatística da combinação dos resultados dos estudos incluídos deve ser avaliada pela homogeneidade dos desfechos dos artigos.<sup>52</sup> Caso os resultados dos estudos primários apresentem discrepâncias em um ou mais aspectos, será apropriado realizar uma análise qualitativa dos dados.

7 - Avaliar a heterogeneidade entre os estudos: quando há heterogeneidade, isto é, quando os estudos primários apresentam variância entre si, os autores devem tentar explicar as possíveis fontes de heterogeneidade.<sup>50</sup>

8 - Interpretar os resultados, avaliando o quanto se pode generalizar da revisão e/ou metanálise: profissionais da saúde sempre devem fazer um julgamento sobre se os resultados encontrados em um estudo são válidos para a população de interesse. Isto é, os resultados devem ser interpretados dentro do contexto da questão de saúde em avaliação. Além disso, devem ser consideradas as limitações metodológicas dos estudos incluídos na revisão e da própria revisão sistemática.<sup>51</sup>

Para ajudar a melhorar a qualidade e a apresentação de uma revisão sistemática e metanálise de ensaios clínicos randomizados, foi publicado, em 2009, o PRISMA *statement*,<sup>53</sup> que é uma atualização do QUORUM *statement*,<sup>54</sup> onde pode ser encontrado um *checklist* dos itens que devem estar especificados em uma

---

revisão sistemática e metanálise, tudo isso para produzir evidência de boa qualidade que irá auxiliar na tomada prática de decisões clínicas.

### 2.7.1 Revisões sistemáticas sobre o uso terapêutico do PRP

Foram identificadas quatro revisões sistemáticas sobre as aplicações médicas do PRP. Nenhuma delas, entretanto, avaliou sua aplicação em dermatologia estética.

Langer e cols (2009) conduziram uma revisão sistemática de avaliações econômicas do uso do PRP no tratamento de úlceras venosas e úlceras diabéticas nos membros inferiores. A busca de artigos foi realizada de forma bastante abrangente (Medline, Embase e mais cinco bases de dados) e foi limitada a estudos que relatassem avaliações econômicas completas do emprego do PRP. Onze estudos foram encontrados, a maioria deles foi considerada de baixa qualidade metodológica. De um modo geral, o uso do PRP foi considerado custo-efetivo ou mesmo poupador de custos para o tratamento de úlceras nos membros inferiores. Entretanto os resultados foram amplamente dependentes das estimativas de eficácia (considerada alta) e dos custos do tratamento (considerados baixos). Os autores da revisão recomendam que a eficácia do PRP requer melhor investigação antes que conclusões de eficiência econômica possam ser estabelecidas.<sup>55</sup>

Martinez-Zapata e cols (2009) conduziram uma abrangente revisão sistemática sobre o emprego do PRP para regeneração tecidual. Essa revisão incluiu somente ensaios clínicos randomizados em pacientes adultos, tendo como desfechos de interesse os termos "regeneração tecidual" e "segurança". Vinte estudos foram encontrados, dos quais 11 em cirurgia buco-maxilofacial, 7 em tratamento de úlceras crônicas nos membros inferiores e 2 em tratamento de feridas

---



operatórias. Não foram incluídos estudos sobre a aplicação do PRP em estética facial. Os artigos revisados apresentaram alguns problemas metodológicos. Os autores concluíram que: (1) há pouca evidência sobre a segurança do PRP nas situações avaliadas; (2) o PRP melhora a recessão gengival mas não o grau de adesão clínica na periodontite; (3) no processo de cicatrização de úlceras nos membros inferiores, a evidência foi inconclusiva.<sup>56</sup>

Taylor e cols (2011) realizaram uma abrangente revisão sistemática acerca do uso do PRP para o tratamento de lesões tendinosas em medicina esportiva. Estudos *in vitro* e estudos em animais foram excluídos. Foram incluídos estudos observacionais (29) e ensaios clínicos (apenas 3). Os autores relatam que a maioria dos estudos é representada por séries casos com poucos participantes, havendo problemas metodológicos. Essa revisão sistemática concluiu que o uso do PRP em medicina esportiva ainda conta com pouco embasamento em pesquisa clínica.<sup>44</sup>

Carter e cols (2011) conduziram uma revisão sistemática sobre o uso do PRP na cicatrização tecidual. Foram procurados ensaios clínicos randomizados e estudos observacionais comparativos. O desfecho avaliado foi a cicatrização de ferimentos. 24 artigos foram encontrados. A metanálise dos estudos sobre cicatrização de ferimentos crônicos demonstraram um menor tempo de cicatrização nos pacientes tratados com PRP, enquanto a metanálise dos estudos sobre cicatrização de ferimentos agudos demonstrou uma menor ocorrência de infecção nos pacientes tratados com PRP.<sup>57</sup>

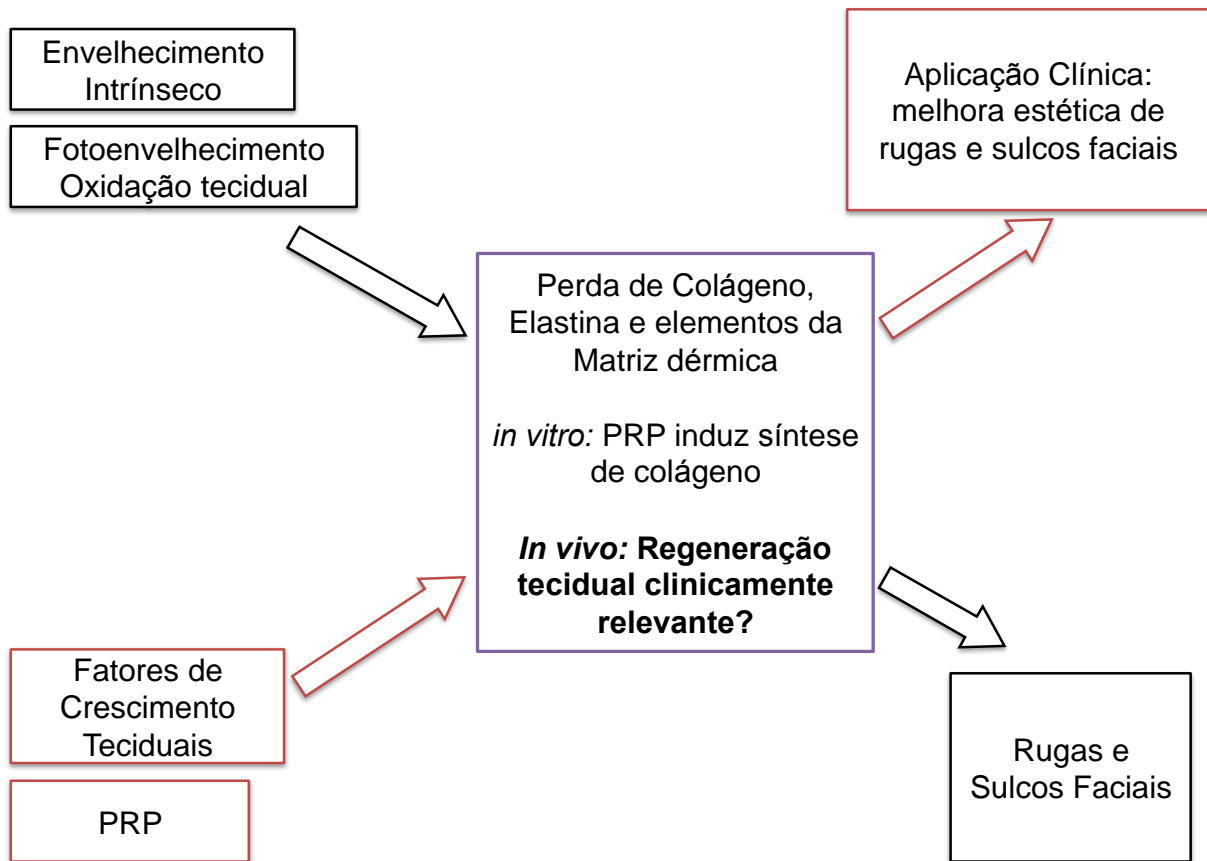
---

### **3 FUNDAMENTAÇÃO E DELINEAMENTO DA PESQUISA**

#### **3.1 QUADRO CONCEITUAL E DELIMITAÇÃO DA QUESTÃO DE PESQUISA**

No que se refere ao uso do PRP para o tratamento de rugas e sulcos faciais, há escassa literatura publicada, não existindo revisão sistemática sobre esse assunto até o momento. Considerando o conjunto do conhecimento acumulado referente à fisiologia plaquetária, à ação dos fatores de crescimento plaquetários, ao efeito *in vitro* e em animais do PRP na proliferação da matriz dérmica e recomposição das fibras de colágeno e ao efeito benéfico *in vivo* observado quando da utilização do PRP para cicatrização de ferimentos e como adjuvante em procedimentos que envolvam enxertia óssea ou tecidual, desenvolvemos um estudo de revisão sistemática da literatura. Essa revisão tem como objetivo principal identificar e agrupar, de forma sistemática, os estudos clínicos publicados sobre o efeito do PRP para o tratamento dermatológico estético. O quadro conceitual com a síntese da presente questão de pesquisa é apresentado na figura 4.

---



**Figura 4** - Inter-relações entre o processo de envelhecimento cutâneo, alterações histológicas observadas e possível efeito do plasma rico em plaquetas no tratamento de sulcos faciais e rugas.

### 3.2 JUSTIFICATIVA

Faz-se necessária a busca por alternativas para preenchimento cutâneo que se aproximem do preenchedor ideal. Essa busca tem como objetivo otimizar a qualidade de vida de pacientes que apresentam lesões dermatológicas que cursam com atrofia dérmica, como fotoenvelhecimento cutâneo e cicatrizes, através de tratamentos eficientes, de baixo custo, de fácil manipulação e que sejam minimamente invasivos. O uso do plasma rico em plaquetas como estimulador dérmico tem sido reportado nos meios de comunicação aberto ao público, bem como utilizado por alguns médicos na prática clínica. Devido ao seu uso prévio à comprovação científica, é fundamental que seja revisado de maneira sistemática o que há publicado sobre o assunto até o presente momento.

### 3.3 OBJETIVO

O objetivo do presente estudo é revisar sistematicamente todos os artigos clínicos relacionados aos efeitos do PRP autólogo como estimulador dérmico no tratamento dermatológico estético da pele.

---

## 4 MATERIAIS E MÉTODOS

### 4.1 DELINEAMENTO DO ESTUDO

Revisão sistemática da literatura.

### 4.2 CRITÉRIOS DE ELEGIBILIDADE

Foram incluídos todos os estudos clínicos em humanos que avaliaram os efeitos do PRP autólogo para preenchimento dérmico no tratamento de lesões de pele no rosto e membros superiores através de avaliação clínica, histologia ou histomorfometria. Estudos não clínicos, estudos em animais e estudos *in vitro* foram excluídos. Também foram excluídos estudos que utilizaram combinações de PRP com células tronco da medula óssea.

### 4.3 ESTRATÉGIA DE BUSCA E SELEÇÃO DE ARTIGOS

Foram pesquisadas as bases de dados eletrônicas pelo período de 1960 a novembro de 2011: MEDLINE (acessado pelo PubMed), *Cochrane Central Register of Controlled Trials* (Cochrane CENTRAL) e EMBASE. Além disso, buscamos manualmente as referências de estudos publicados. A pesquisa foi realizada em

---

novembro de 2011 e compreenderam os seguintes termos de busca: "autologous plasma rich in platelets", "autologous plasma", "autologous platelet", "platelet rich plasma", "skin aging", "skin wrinkling", "cicatrix", "scars", "regeneration". Não houve restrições de linguagem ou status de publicação. A estratégia de busca completa usada para a base de dados MEDLINE está descrita na tabela 1 do artigo em inglês integrante da presente tese.

Títulos e resumos de todos os artigos identificados pela estratégia de busca foram avaliados independentemente por dois investigadores. Todos os resumos que não fornecem informações suficientes sobre os critérios de inclusão e exclusão foram selecionados para texto completo de avaliação. Na segunda fase, os mesmos revisores independentemente avaliaram os artigos de texto completo e selecionaram os estudos de acordo com os critérios de elegibilidade. Divergências entre os revisores foram resolvidas por consenso.

#### 4.4 EXTRAÇÃO DE DADOS

Utilizando formulários padronizados, os mesmos dois revisores realizaram a extração de dados independentemente conduzida com relação às características clínicas dos estudos, intervenções e resultados; discordâncias também foram resolvidas por consenso. Dados relevantes (por exemplo, desenho do estudo, as características dos pacientes, os métodos de preparação PRP, o local de aplicação, desfechos clínicos e período de avaliação) foram extraídos.

---

## 5 RESULTADOS

A estratégia de busca localizou 2.132 resumos, dos quais 21 estudos foram considerados como potencialmente relevantes e recuperados para análise detalhada. Sete destes estudos preencheram os critérios de elegibilidade e foram incluídos na revisão sistemática (n = 146.)<sup>17,38,46,47,58,59,60</sup> Devido a grande heterogeneidade dos estudos, não foi possível a integração quantitativa dos dados através de metanálise.

Apenas dois artigos foram ensaios clínicos randomizados.<sup>59,60</sup> Quatro artigos relataram series de casos<sup>17,38,47,58</sup> e um foi um estudo de coorte.<sup>46</sup> Em cinco estudos o PRP foi aplicado na face.<sup>17,46,47,58,59</sup> Destes, em dois artigos o PRP foi utilizado para o tratamento de cicatrizes de acne,<sup>58,59</sup> em um para revitalização da pele,<sup>47</sup> em um para sulcos nasolabiais profundos<sup>17</sup> e em outro como adjuvante para cirurgia plástica facial.<sup>46</sup> Os outros dois estudos aplicados PRP sobre os braços para a avaliação do processo de cicatrização de feridas<sup>60</sup> e avaliação histológicas da pele.<sup>38</sup>

### 5.1 APLICAÇÃO DE PRP NA FACE

Redaelli e cols.<sup>47</sup> relataram uma série de 23 indivíduos tratados, sem grupo controle. Os benefícios de um protocolo padronizado de injeção PRP no rosto e pele do pescoço foram avaliados. Os pacientes foram tratados com uma sessão de

---

injeções com PRP todos os meses durante três meses (total de 3 sessões). Os desfechos foram avaliados um mês após a última sessão. Os autores observaram que os resultados foram satisfatórios, não sendo observados efeitos colaterais graves. Bons resultados também foram observados na homogeneidade da pele e na avaliação objetiva dos resultados clínicos. O grau satisfação do paciente foi avaliado. Os autores concluíram que revitalização com PRP no rosto e pescoço parece ser uma alternativa terapêutica promissora para o tratamento de sulcos nasolabiais e revitalização da pele.

Sclafani<sup>17</sup> apresentou dados de uma série contínua em que 15 adultos saudáveis com sulco nasolabial (SNL) moderado a profundo e que foram tratados com uma única injeção de matriz de fibrina rica em plaquetas (*PRFM - Platelet Rich Fibrin Matrix*). Os indivíduos foram fotografados antes e após o tratamento, e os SNLs foram classificados pelo médico assistente antes e após o tratamento utilizando a escala de avaliação de rugas (*WAS - wrinkle assessment scale*). Além disso, os pacientes classificaram sua melhora em cada visita pós-tratamento utilizando uma escala de melhoria estética global. Os pacientes foram avaliados nas semanas 1, 2, 6 e 12 após o tratamento. O autor observou uma redução média de pontuação na WAS de  $2,12 \pm 0,56$ . Após uma semana de tratamento, essa diferença foi de  $0,65 \pm 0,68$ , mas subiu para  $0,97 \pm 0,75$ ;  $1,08 \pm 0,59$  e  $1,13 \pm 0,72$  nas semanas 2, 6, e 12 após o tratamento, respectivamente ( $P < 0,001$ ). Nenhum paciente observou qualquer fibrose, irregularidade ou nódulo. Assim, o autor concluiu que PRFM pode proporcionar diminuição significativa a longo prazo de sulcos nasolabiais profundos através do uso de um material autólogo, com potencial significativo para estimular o aumento da derme.



---

Fabbrocini e cols.<sup>58</sup> relataram uma série contínua, sem grupo de controle, de 12 pacientes com cicatrizes de acne. A eficácia do uso combinado de microagulhamento da pele e aplicação PRP no tratamento de cicatrizes de acne foi avaliada. Cada paciente foi submetido a duas sessões de tratamentos, consistindo de microagulhamento da pele seguido por aplicação de PRP no lado direito do rosto e de microagulhamento isoladamente no lado esquerdo. Fotografias digitais de todos os pacientes foram tomadas. A análise das fotografias dos pacientes mostrou que, depois de apenas duas sessões, a gravidade das cicatrizes de todos os pacientes foi reduzida, havendo uma melhora estética. A aplicação de um gel de plaquetas autólogo melhorada a eficácia do microagulhamento pele, produzindo uma melhora global estética, mas a melhora foi mais eficiente no lado do rosto do com microagulhamento de pele e aplicação de PRP. Assim, os autores concluíram que o uso combinado de microagulhamento pele e PRP é mais eficaz do que o microagulhamento pele isolado no tratamento de cicatrizes de acne.

Lee e cols.<sup>59</sup> apresentaram dados de um ensaio clínico randomizado com 14 participantes coreanos portadores de cicatrizes de acne. O estudo teve como objetivo avaliar os efeitos sinérgicos do PRP autólogo com ablação a laser de dióxido de carbono fracionado (CO<sub>2</sub>) para cicatrizes de acne. Todos os participantes receberam uma sessão de *resurfacing* ablativo com laser CO<sub>2</sub> fracionado. Imediatamente após cada sessão, as hemifaces dos pacientes foram aleatoriamente designadas para receber tratamento com injeções de PRP autólogo de um lado (lado experimental) e de solução salina no outro lado (lado controle). Os participantes foram monitorados para o grau de recuperação e de eventos adversos associados, incluindo eritema prolongado, edema e outros efeitos nos dias 0, 2, 4, 6, 8, 15 e 30. Os autores observaram que o eritema no lado experimental melhorou

---

mais rapidamente do que no lado controle e foi significativamente menor no dia 4 ( $p = 0,01$ ). A duração total média de eritema foi de 10,5 dias no lado controle e de 8,7 dias no lado experimental ( $p = 0,047$ ). O edema também melhorou mais rapidamente do lado experimental do que no lado controle, com duração total média de 7,2 dias no lado controle e de 6,2 dias no lado experimental ( $p = 0,04$ ). Os participantes também foram avaliados quanto à duração das crostas no pós-tratamento, ocorrendo uma média de 6,9 dias no lado controle e de 5,9 dias no lado experimental ( $p = 0,04$ ). Nenhum outro efeito adverso foi observado. Quatro meses após o tratamento final, o grau geral de melhora clínica foi significativamente melhor no lado experimental (2,8) do que no lado controle (2,4) ( $p = 0,03$ ). Desta forma, os autores concluíram que o tratamento com PRP após *resurfacing* ablativo com laser de CO2 fracionado acelera a melhora da pele danificada pelo laser e melhora a aparência clínica das cicatrizes de acne.

Sclafani,<sup>46</sup> em um estudo de coorte retrospectivo, avaliou a segurança e a eficácia clínica do uso de PRFM autólogo em cirurgia plástica facial. Prontuários médicos de 50 pacientes com pelo menos 3 meses de acompanhamento e que foram tratados pelo autor com PRFM para fins estéticos foram revisados quanto à satisfação do paciente, resultados clínicos e eventos adversos. A maioria dos pacientes foram tratados por sulco nasogeniano profundo, diminuição do volume na região terço médio da face, rugas superficiais, cicatrizes de acne e outras áreas foram comumente tratados. O autor relatou que a maioria dos pacientes estava satisfeita com o resultado de seu tratamento, embora um paciente tenha relatado que houvera pouca ou nenhuma melhora após dois tratamentos. Assim, o autor concluiu que a terapia com PRFM autólogo foi bem tolerada para uso no rosto.

#### Aplicação de PRP nos braços:

Na e cols.<sup>60</sup> avaliaram os benefícios do PRP no processo de cicatrização da ferida após a laser de dióxido de carbono fracionado(FxCR), em um ensaio clínico randomizado. Vinte e cinco pacientes foram tratados com FxCR nos braços. O PRP foi aplicado aleatoriamente em um lado, com solução salina sendo usada como controle contralateral. Perda de água transepidermica (TEWL) e cor da pele foram medidos em ambos os lados. Biópsias de pele também foram tomadas de cinco indivíduos no dia. Os autores observaram efeitos benéficos do PRP como: recuperação significativamente mais rápida do TEWL foi visto no lado PRP-tratado, o índice de eritema e o índice de melanina nos lados PRP-tratados foram menores do que no lado controle e espécimes de biópsia do lado PRP demonstraram feixes de colágeno mais grossos do que os do lado de controle. Assim, esses autores também demonstraram que a aplicação de PRP autólogo é um método eficaz para melhorar a cicatrização de feridas, reduzindo efeitos adversos transitórios após o tratamento com laser.

Sclafani & McCormick<sup>38</sup> apresentaram dados de uma série de quatro voluntários adultos saudáveis em uma série contínua. O objetivo deste estudo foi avaliar as alterações histológicas induzidas na pele humana por injeção de PRFM autólogo. Todos os pacientes receberam uma injeção na derme profunda e subderme superficial na parte superior do braço. Espessura total espécimes biópsia da pele foram retirados das áreas tratadas ao longo de um período de 10 semanas, e as amostras foram processadas para avaliação histológica. Sete dias após o tratamento, observaram os fibroblastos ativados e deposição de colágeno novo o que continuou a ser evidente durante todo o curso do estudo. Desenvolvimento de novos vasos sanguíneos foi observado por 19 dias, também neste momento,

---

coleções intradérmica de adipócitos e estimulação dos adipócitos subcutâneos foram anotados. Estas descobertas tornaram-se mais pronunciadas durante a duração do estudo, embora a resposta fibroblástica tornou-se muito menos pronunciada. Figuras mitóticas anormais não foram observados em qualquer ponto, e uma muito ligeira resposta inflamatória crônica foi observada apenas fases iniciais do estudo. Assim, os autores concluíram que a injeção de PRFM na derme profunda e subderme da pele estimula uma série de alterações celulares que podem ser aproveitadas para uso estético.

---

## 6 DISCUSSÃO

Apesar de todos os estudos apresentarem resultados positivos e baixa incidência de efeitos colaterais, não há um consenso sobre a melhor forma de preparação do PRP para estimulador dérmico, quanto ao uso ou não de kits, número de centrifugações e forma de ativação, bem como o plano ideal de aplicação dérmico ou subdérmico. Essas questões torna difícil a comparação dos estudos e a definição de protocolo a ser seguido em futuros estudos.

Idealmente, o plasma rico em plaquetas para o estímulo dérmico, como qualquer nova intervenção médica, deve ser formalmente comparado com placebo (soro fisiológico, por exemplo) através de estudos bem desenhados, com critérios de inclusão e método de avaliação dos resultados definidos a priori.

Porém, não há um método de avaliação de resultados de preenchimentos cutâneos estabelecido como padrão ouro. O desejado seria um método mensurável totalmente quantitativo, e não através de auto avaliação dos pacientes, avaliação clínica ou fotográfica por médicos, ou mesmo através escalas, que estão sujeitas a vários tipos de vieses.

A maioria das condições que apresentam indicação do uso do PRP como estimulador dérmico, como sulcos, rugas e cicatrizes de acne, localizam-se geralmente na face e áreas que sofreram ação solar. O fato de serem conseqüentemente áreas expostas e visíveis, provoca limitações referente a

---

obtenção material para biópsia cutânea em estudos clínicos que poderiam contribuir para o maior entendimento do mecanismo de ação da técnica.

---

## **7 CONCLUSÃO**

Embora o PRP seja uma opção terapêutica para regeneração tecidual que conte com embasamento científico em diferentes áreas da medicina e considerando que há fundamento teórico para seu uso em dermatologia, o presente estudo de revisão sistemática identificou evidências limitadas para justificar o amplo uso do PRP para o tratamento dermatológico estético. Acredita-se, portanto, que o seu uso em dermatologia estética seja promissor, porém idealmente, ensaios clínicos maiores e bem delineados devem ser conduzidos para esclarecer o seu papel nesta área.

---

---

## 8 REFERÊNCIAS

1. Instituto Brasileiro de Geografia e Estatística (IBGE). Brasil: tábua de vida completa 2010. Conforme acessado em Dezembro de 2011: - [http://www.ibge.gov.br/home/estatistica/populacao/tabuadevida/2010/amboss\\_exos.pdf](http://www.ibge.gov.br/home/estatistica/populacao/tabuadevida/2010/amboss_exos.pdf)
  2. Bravo FG. The aesthetic-health pyramid: a tool for patient education. *Plast Reconstr Surg* 2010;126(2):112e-3e.
  3. Everts PA, Knappe JT, Weibrich G, Schönberger JP, Hoffmann J, Overdevest EP, et al. Platelet-rich plasma and platelet gel: a review. *J Extra Corpor Technol*. 2006;38(2):174-87.
  4. McGrath JA, Eady RA, Pope FM. Anatomy and organization of human skin. In: Burns T, Breathnach S, Cox N, et al, editors. *Rook's textbook of dermatology*. 7th edition. Malden (MA): Blackwell Publishing 2004:1–53.
  5. Khavkin J, Ellis DA. Aging skin: histology, physiology, and pathology. *Facial Plast Surg Clin North Am* 2011;19(2):229-34.
  6. Baumann L. Skin ageing and its treatment. *J Pathol* 2007;211(2):241-51.
  7. Rabe JH, Mamelak AJ, McElgunn PJ, Morison WL, Sauder DN. Photoaging: mechanisms and repair. *J Am Acad Dermatol*. 2006;55(1):1-19.
  8. Yaar M, Gilchrist BA. Photoageing: mechanism, prevention and therapy. *Br J Dermatol*. 2007;157(5):874-87.
  9. Ma W, Wlaschek M, Tancheva-Poór I, Schneider LA, Naderi L, Razi-Wolf Z, et al. Chronological ageing and photoageing of the fibroblasts and the dermal connective tissue. *Clin Exp Dermatol*. 2001;26(7):592-9.
  10. Tanzi EL, Lupton JR, Alster TS. Lasers in dermatology: Four decades of progress. *J Am Acad Dermatol* 2003;49:1-31.
  11. Sandoval SE, Cox JA, Koshy JC, Hatfeg DA, Hollier LH. Facial fat compartments: a guide to filler placement. *Semin Plast Surg*. 2009;23(4):283-7.
-



12. Sturm LP, Cooter RD, Mutimer KL, Graham JC, Maddern GJ. A systematic review of dermal fillers for age-related lines and wrinkles. *ANZ J Surg.* 2011;81(1-2):9-17.
  13. Gold M. The science and art of hyaluronic acid dermal filler use in esthetic applications. *J Cosmet Dermatol.* 2009;8(4):301-7.
  14. Jatana KR, Smith SP. The scientific basis for lipotransfer: is it the ideal filler? *Facial Plast Surg Clin North Am.* 2008;16(4):443-8, vi-vii.
  15. Weiss RA, Weiss MA, Beasley KL, Munavalli G. Autologous cultured fibroblast injection for facial contour deformities: a prospective, placebo-controlled, Phase III clinical trial. *Dermatol Surg.* 2007;33(3):263-8.
  16. Kim WS, Park BS, Park SH, Kim HK, Sung JH. Antiwrinkle effect of adipose-derived stem cell: activation of dermal fibroblast by secretory factors. *J Dermatol Sci.* 2009;53(2):96-102.
  17. Sclafani AP. Platelet-rich fibrin matrix for improvement of deep nasolabial folds. *J Cosmet Dermatol.* 2010;9(1):66-71. Epub 2010/04/07. - 15 casos
  18. Carruthers J, Cohen SR, Joseph JH, Narins RS, Rubin M. The science and art of dermal fillers for soft-tissue augmentation. *J Drugs Dermatol.* 2009;8(4):335-50.
  19. Narins RS, Brandt FS, Dayan SH, Hornfeldt CS. Persistence of nasolabial fold correction with a hyaluronic acid dermal filler with retreatment: results of an 18-month extension study. *Dermatol Surg.* 2011;37(5):644-50.
  20. Beer K. Dermal fillers and combinations of fillers for facial rejuvenation. *Dermatol Clin.* 2009;27(4):427-32.
  21. Lowe NJ, Maxwell CA, Lowe P, Shah A, Patnaik R. Injectable poly-L-lactic acid: 3 years of aesthetic experience. *Dermatol Surg.* 2009;35 Suppl 1:344-9.
  22. Reszko AE, Sadick NS, Magro CM, Farber J. Late-onset subcutaneous nodules after poly-L-lactic acid injection. *Dermatol Surg.* 2009;35 Suppl 1:380-4.
  23. Alijotas-Reig J, Garcia-Gimenez V, Vilardell-Tarres M. Late-onset immune-mediated adverse effects after poly-L-lactic acid injection in non-HIV patients: clinical findings and long-term follow-up. *Dermatology.* 2009;219(4):303-8.
  24. Dayan SH, Bassichis BA. Facial dermal fillers: selection of appropriate products and techniques. *Aesthet Surg J.* 2008;28(3):335-47.
  25. Goldberg DJ. Breakthroughs in US dermal fillers for facial soft-tissue augmentation. *J Cosmet Laser Ther.* 2009;11(4):240-7.
-

26. Buck DW, Alam M, Kim JY. Injectable fillers for facial rejuvenation: a review. *J Plast Reconstr Aesthet Surg*. 2009;62(1):11-8.
  27. Rozman P, Bolta Z. Use of platelet growth factors in treating wounds and soft-tissue injuries. *Acta Dermatovenerol Alp Panonica Adriat*. 2007;16(4):156-65.
  28. Fitzpatrick RE, Rostan EF. Reversal of photodamage with topical growth factors: a pilot study. *J Cosmetic & Laser Ther* 2003; 5: 25–34
  29. Kim W, Park B, Park S, Kim H, Sung J. Antiwrinkle effect of adipose-derived stem cell: Activation of dermal fibroblast by secretory factors. *Journal of Dermatological Science* 2009; 53: 96 – 102.
  30. Kim W, Park B, Sung J, Yang J, Park S, Kwak S, Park. Wound healing effect of adipose-derived stem cells: A critical role of secretory factors on human dermal fibroblasts. *Journal of Dermatological science* 2007; 48:15 – 24.
  31. Eppley BL, Woodell JE, Higgins J. Platelet quantification and growth factor analysis from platelet-rich plasma: implication for wound healing. *Plast Reconstr Surg* 2004;114:1502-8.
  32. Okuda K, Kawase T, Momose M, Murata M, Saito Y, Suzuki H, et al. Platelet-rich plasma contains high levels of platelet-derived growth factor and transforming growth factor- $\beta$  and modulates the proliferation of periodontally related cells in vitro. *J Periodontol* 2003;74(6):849-57.
  33. Leitner GC, Gruber R, Neumüller J, Wagner A, Kloimstein P, Höcker P, Körmöczil GF, Buchta C. Platelet content and growth factor release in platelet-rich plasma: a comparison of four different systems. *Vox Sanguinis* 2006;91:135–139.
  34. Centeno CJ, Fuerst M, Faulkner SJ, Freeman M. Is cosmetic platelet-rich plasma a drug to be regulated by the Food and Drug Administration? *Journal of Cosmetic Dermatology* 2011;10:171–173
  35. Krasna K, Domanovic D, Tomsic A, Svajger U, Jeras M. Platelet gel stimulates proliferation of human dermal fibroblasts in vitro. *Acta Dermatoven APA* 2007;16(3): 105-110.
  36. Kakudo N, Minakata T, Mitsui T, Kushida S, Notodihardjo FZ, Kusumoto K. Proliferation-promoting effect of platelet-rich plasma on human adipose-derived stem cells and human dermal fibroblasts. *Plastic and Reconstructive Surgery*. November 2008;122(5):1352-1360.
  37. Cho JM, Lee YH, Baek RM, Lee SW. Effect of platelet-rich plasma on ultraviolet b-induced skin wrinkles in nude mice. *J Plast Reconstr Aesthet Surg*. Feb;64(2):e31-39.
  38. Sclafani AP, McCormick SA. Induction of Dermal Collagenesis, Angiogenesis, and Adipogenesis in Human Skin by Injection of Platelet-Rich
-

- Fibrin Matrix. Arch Facial Plast Surg 2011;17.
39. Braga-Silva J, Gehlen D, Roman JA, Menta C, Atkinson EA, Machado DC, Viezzer C, barbosa GL, Baes CVW, Silva Costa JC. Efeitos das células tronco adultas de medula óssea e do plasma rico em plaquetas na regeneração e recuperação funcional nervosa em um modelo de defeito agudo em nervo periférico em rato. Acta Ortop Bras 2006;14 (5):273 – 275.
  40. Choukroun J, Diss A, Simonpieri A, et al. Platelet-rich fibrin (PRF): a second-generation platelet concentrate. Part IV: clinical effects on tissue healing. Oral Surg Oral Med Oral Pathol Oral Radiol Endod. Mar 2006;101(3):e56-60.
  41. Man D, Winland-Brown JE. The use of autologous Platelet-rich plasma (platelet gel) and autologous platelet-poor plasma (fibrin glue) in cosmetic surgery. Aesthetic Plastic Surgery and Laser Center 2000: 229 – 237.
  42. Uebel CA, Braga-da-Silva J, Cantarelli D, Martins P. The Role of Platelet Plasma Growth Factors in Male Pattern Baldness Surgery. Plast. Reconstr. Surg. 2006;118:1458.
  43. Cervelli V, Gentile P, Scioli MG, et al. Application of platelet-rich plasma in plastic surgery: clinical and in vitro evaluation. Tissue Eng Part C Methods. Dec 2009;15(4):625-634.
  44. Taylor DW, Petre M, Hendry M, Theodoropoulos JS. A Systematic Review of the Use of Platelet-Rich Plasma in Sports medicine as a New Treatment for Tendon and Ligament Injuries. Clin Sport Med 2011;21:344-352.
  45. Sclafani AP. Applications of Platelet-Rich Fibrin Matrix in Facial Plastic Surgery. facial Plastic Surgery 2009; 25(4)
  46. Sclafani AP: Safety, efficacy, and utility of platelet-rich fibrin matrix in facial plastic surgery. Arch Facial Plast Surg 2011;13:247-251.
  47. Redaelli, A., D. Romano. "Face and neck revitalization with platelet-rich plasma (PRP): clinical outcome in a series of 23 consecutively treated patients. J Drugs Dermatol 2010;9(5):466-72.
  48. Higgins J, Green S. Cochrane Handbook for Systematic Review of Interventions 2008.
  49. Cook DJ, Mulrow CD, Haynes RB. Systematic reviews: synthesis of best evidence for clinical decisions. Ann Intern Med 1997 Mar 1;126(5):376-80.
  50. Cook DJ, Sackett DL, Spitzer WO. Methodologic guidelines for systematic reviews of randomized control trials in health care from the Potsdam Consultation on Meta-Analysis. J Clin Epidemiol 1995 Jan;48(1):167-71.
-

- 
51. Sousa MR, Ribeiro AL. Systematic review and meta-analysis of diagnostic and prognostic studies: a tutorial. *Arq Bras Cardiol* 2009 Mar;92(3):229-38, 35-45.
  52. Sampaio R, Mancini M. Estudos de revisão sistemática: um guia para síntese criteriosa da evidência científica. *Rev Bras Fisioter* 2007;11(1):83-9.
  53. Moher D, Liberati A, Tetzlaff J, Altman DG. Preferred reporting items for systematic reviews and meta-analyses: the PRISMA statement. *Bmj* 2009;339:b2535.
  54. Moher D, Cook DJ, Eastwood S, Olkin I, Rennie D, Stroup DF. Improving the quality of reports of meta-analyses of randomised controlled trials: the QUOROM statement. *Quality of Reporting of Meta-analyses*. *Lancet* 1999 Nov 27;354(9193):1896-900.
  55. Langer A, Rogowski W. Systematic review of economic evaluations of human cell-derived wound care products for the treatment of venous leg and diabetic foot ulcers. *BMC Health Services Research* 2009, 9:115
  56. Martinez-Zapata MJ, Marti-Carvajal A, Sola I, et al. Efficacy and safety of the use of autologous plasma rich in platelets for tissue regeneration: a systematic review. *Transfusion*. Jan 2009;49(1):44-56.
  57. Carter MJ, Fylling CP, Parnell LKS. Use of Platelet Rich Plasma Gel on Wound Healing: A Systematic Review and Meta-Analysis. *Eplasty* 2011;12:382-410.
  58. Fabbrocini G, Vita V, Pastore F, et al. Combined Use of Skin Needling and Platelet-Rich Plasma in Acne Scarring Treatment. *Cosmetic Dermatology* 2011;24(4):177-83.
  59. Lee JW, Kim BJ, Kim MN, et al. The efficacy of autologous platelet rich plasma combined with ablative carbon dioxide fractional resurfacing for acne scars: a simultaneous split-face trial. *Dermatol Surg* 2011 Jul;37(7):931-8.
  60. Na JI, Choi JW, Choi HR, et al. Rapid healing and reduced erythema after ablative fractional carbon dioxide laser resurfacing combined with the application of autologous platelet-rich plasma. *Dermatol Surg* 2011 Apr;37(4):463-8.
-

---

# **ANEXOS**

---

ANEXO 1 - ARTIGO EM INGLÊS

**The Clinical Effects of Autologous Platelet-Rich Plasma as Dermic Stimulator:  
A Systematic Review**

Márcia Donadussi, MD,\* Alice Pelizzari\*, Ana Paula Schwarzbach\*, Graciele Sbruzzi, ScD,  
André Luis Ferreira da Silva, MD, MSc, Jefferson Luís Braga da Silva, MD, PhD\*

**Address correspondence:**

Márcia Donadussi

Padre Chagas 415/602, Moinhos de Vento, Porto Alegre, RS, Brazil. CEP: 90570-080

Tel/fax: +55 51 3311-3555

Email: marciadonadussi@gmail.com

**Institution:**

\* Hospital São Lucas da Pontifícia Universidade Católica do Rio Grande do Sul – PUCRS  
Laboratório de Habilidades Médicas e Pesquisa Cirúrgica

**Running head:** PRP for dermal stimulation.

---

**ABSTRACT**

**BACKGROUND.** Platelet-rich plasma (PRP) is used to accelerate tissue repair processes. It has been used in dermatology as dermic stimulator in the treatment of skin lesions, such as acne scars, wrinkles and aging.

**OBJECTIVE.** To systematically review all clinical studies related to the effects of autologous PRP as dermic stimulator for cosmetic purposes.

**METHODS.** A search of databases (MEDLINE, Cochrane CENTRAL and Embase) and references of published studies, from 1960 to 2011, was conducted. Clinical studies in humans evaluating the effects of PRP as dermic stimulator in the cosmetic treatment of skin were included. Literature search, study selection and data extraction were carried out independently by two reviewers.

**RESULTS.** Of 2.132 articles identified, 7 studies were included. Of these, 5 studies applied PRP on the face for treatment of acne scars, skin revitalization, deep nasolabial folds and facial plastic surgery. The other two studies applied PRP on the arms for assessment of wound healing process and histological changes in skin. All articles demonstrated beneficial effects of PRP application.

**CONCLUSIONS.** Autologous PRP appears to be a promising method for cosmetic treatment of skin. However, current available evidence does not support its widespread use. Large-scale and high quality randomized clinical trials are needed to clarify the potential benefit of the PRP in these population.

---

## Introduction

Platelet Rich Plasma (PRP)<sup>1, 2</sup> is a platelet concentrate derived from processing of autologous blood. It has been used for tissue regeneration in conditions as diverse as tendon injuries<sup>5</sup>, osteoarthritis<sup>6</sup>, dental disorders<sup>7</sup>, cardiovascular diseases<sup>8</sup> and in dermatology, in the treatment of acne scars<sup>4, 9</sup>, wrinkles<sup>10</sup> and the natural process of aging<sup>11</sup>. The mechanism for tissue regeneration is thought to derive from its high concentration of growth factors, which have the potential to stimulate renewal of the collagen matrix.<sup>3,4</sup>

There are studies that have evaluated the effects of PRP in *in vitro* fibroblast stimulation as well as in photoaged animal skin<sup>10</sup>. In the field of cosmetic treatment, the use of PRP have been reported in plastic surgery, alongside with autologous fat grafting. However its use in less invasive cosmetic treatment, such as cutaneous injections for wrinkles, facial folds and acne scars have only recently been reported.

Currently there are few studies evaluating the effect of PRP as dermal stimulator<sup>11-14</sup>. Sclafani 2010<sup>13</sup>, presented data from series of 15 healthy adult subjects with moderate to severe deep nasolabial folds (NLFs) treated with a single injection of autologous platelet-rich fibrin matrix (PRFM). The results indicated that PRFM appeared to induce dermal augmentation.

Redaelli et al.<sup>12</sup> reported a continuous series with 23 volunteers evaluating the benefits of a standardized injection protocol of PRP in face and neck skin. They have demonstrated that the technique for PRP face and neck revitalization is an easy-to-perform, and their results indicated that face and neck rejuvenation and scar attenuation may be attained with this method.

---



Although these studies show good results from the application of PRP, they have limitations such as small numbers of patients, poor design and poor methodological quality.

Systematic reviews, as opposed to traditional reviews, are original studies designed to accurately search the literature using pre-established criteria. They aim to summarize the evidence body in a particular field of knowledge in a particular time, thus they have the potential to provide more reliable estimates of treatment effectiveness than individual trials. To our knowledge, there are no systematic reviews of clinical studies of PRP for minimally invasive cosmetic treatment.

The purpose of the present study was to systematically review all clinical articles related to the effects of autologous PRP as dermic stimulator in the cosmetic treatment of skin.

## **Methods**

### ***Eligibility Criteria***

We included all clinical studies in humans that evaluated the effects of autologous PRP for dermal filler in the treatment of skin lesions in the face and arms and used clinical assessment, radiography, histology and/or histomorphometry for evaluation. Non-clinical or animal studies and tissue engineering strategies, which included a combination of PRP with bone marrow stem cells, were excluded.

### ***Search Strategy and Study Selection***

We independently searched, in duplicate, the following electronic databases (from 1960 to November 2011): MEDLINE (accessed by PubMed), Cochrane Central

---

Register of Controlled Trials (Cochrane CENTRAL) and EMBASE. In addition, we searched the bibliographies of published studies. The search was performed in November 2011 and comprised the following terms: "autologous plasma rich in platelets", "autologous plasma", "autologous platelet", "platelet rich plasma", "skin aging", "skin wrinkling", "cicatrix", "scars", "regeneration". There were no language or publication status restrictions. The complete search strategy used for the MEDLINE database is shown in Table 1.<sup>15</sup> Details for the other strategies used are available on request.

Titles and abstracts of all articles identified by the search strategy were independently evaluated by two investigators. All abstracts that did not provide sufficient information regarding the inclusion and exclusion criteria were selected for full-text evaluation. In the second phase, the same reviewers independently evaluated the full-text articles and made their selection in accordance with the eligibility criteria. Disagreements between reviewers were solved by consensus.

### ***Data Extraction***

Using standardized forms, the same two reviewers independently conducted data extraction with regard to the clinical characteristics of the studies, interventions and outcomes; disagreements were also solved by consensus. Relevant data (e.g., study design, patients' characteristics, methods of PRP preparation, site of application clinical outcomes and evaluation period) were extracted.

---

## Results

The search strategy yielded 2.132 abstracts, from which 21 studies were considered as potentially relevant and retrieved for detailed analysis. Seven<sup>4, 9, 11-14, 16</sup> of these studies met the eligibility criteria and were included in the systematic review (n = 146). Owing the substantial heterogeneity of the studies, meta-analysis could not be used in this systematic review.

Only two articles<sup>9, 11</sup> were randomized clinical trials. Four articles reported consecutive cases series<sup>4, 12, 13, 16</sup> and one was a cohort study<sup>14</sup>. Five studies applied PRP in the face<sup>4, 9, 12-14</sup>. Of these, two for treatment of acne scars<sup>4, 9</sup>, one for skin revitalization<sup>12</sup>, one for deep nasolabial folds<sup>13</sup> and one for facial plastic surgery<sup>14</sup>. The other two studies applied PRP on the arms for assessment of wound healing process<sup>11</sup> and histological changes in skin<sup>16</sup>.

The results of each of these papers are summarized in Table 2, and a detailed analysis of each paper is provided below.

### ***Application of PRP in the face:***

#### ***Redaelli et al, 2010<sup>12</sup>***

Redaelli et al. reported a continuous series of 23 individuals with no control group. The benefits of a standardized injection protocol of PRP into face and neck skin were evaluated. The patients were treated with one session of injections with PRP every month for 3 months (a total of 3 sessions) (Table 2). The results were evaluated one month after the last session. The authors observed that the results were satisfactory and no serious and persistent side effects were detected. Good

---

results were also observed in skin homogeneity and objective clinical results. Patient's satisfaction was very high. The authors concluded that face and neck revitalization with PRP is a promising easy-to-perform for skin rejuvenation and scar attenuation.

***Sclafani, 2010***<sup>13</sup>

Sclafani presented data from a continuous series in which 15 healthy adult subjects with moderate to severe deep nasolabial folds (NLFs) were treated with a single injection of autologous platelet-rich fibrin matrix (PRFM) (Table 2). Subjects were photographed before and after treatment, NLFs were rated by the treating physician before and after treatment using the Wrinkle Assessment Scale (WAS) and patients rated their appearance at each post-treatment visit using the Global Aesthetic Improvement Scale. Patients were evaluated at 1, 2, 6, and 12 weeks after treatment. The author observed a mean reduction in WAS score of  $2.12 \pm 0.56$ . At 1 week after treatment, this difference was  $0.65 \pm 0.68$ , but rose to  $0.97 \pm 0.75$ ,  $1.08 \pm 0.59$ , and  $1.13 \pm 0.72$  at 2, 6, and 12 weeks after treatment, respectively ( $P < 0.001$ ). No patient noted any fibrosis, irregularity, hardness, restricted movement, or lumpiness. Thus, the author concluded that PRFM can provide significant long-term diminution of deep NLFs without the use of foreign materials and that PRFM holds significant potential for stimulated dermal augmentation.

***Fabbrocini et al, 2011***<sup>4</sup>

Fabbrocini et al. reported a continuous series, without control group, of 12 patients with acne scars. The effectiveness of the combined use of skin needling and PRP application in acne scarring treatment was evaluated (Table 2). Each patient

---

underwent 2 sessions of treatments, each consisting of skin needling followed by PRP application on the right side of the face and skin needling alone on the left side of the face. Digital photographs of all patients were taken. Analysis of the patient photographs, supported by the sign test showed that after only two sessions, the severity grade of rolling scars in all patients was reduced and there was an overall aesthetic improvement. Application of an autologous platelet gel enhanced the efficacy of skin needling producing an overall aesthetic improvement, but the improvement was more efficient on the side of the face treated with skin needling and PRP application. Thus, the authors concluded that the combined use of skin needling and PRP is more effective than skin needling alone in improving acne scars.

**Lee et al, 2011<sup>9</sup>**

Lee et al. presented data from a randomized clinical trial with 14 Korean participants with acne scars. The study was intended to evaluate the synergistic effects of autologous PRP with ablative carbon dioxide (CO<sub>2</sub>) fractional resurfacing for acne scars (Table 2). All participants received one session of ablative CO<sub>2</sub> fractional resurfacing. Immediately after resurfacing, facial halves were randomly assigned to receive treatment with autologous PRP injections on one side (experimental side) and normal saline injections on the other side (control side). The participants were monitored for degree of recovery and resurfacing-associated adverse events, including prolonged erythema, edema, and other effects on days 0, 2, 4, 6, 8, 15, and 30. The authors observed that erythema on the experimental side improved faster than on the control side and was significantly less at day 4 ( $p = 0.01$ ). Total duration of erythema was an average of 10.5 days on the control side and 8.7 days on the experimental side ( $p = 0.047$ ). Edema also improved faster on the

---

experimental side than on the control side. The total duration of edema was an average of 7.2 days on the control side and 6.2 days on the experimental side ( $p = 0.04$ ). Participants were also assessed for duration of post-treatment crusting, with a mean of 6.9 days on the control side and 5.9 days on the experimental side ( $p = 0.04$ ). No other adverse effects were observed. Four months after the final treatment, overall degree of clinical improvement was significantly better on the experimental side (2.8) than on the control side (2.4) ( $p = 0.03$ ). This way, the authors concluded that treatment with PRP after ablative CO<sub>2</sub> fractional resurfacing enhanced recovery of laser-damaged skin and synergistically improved the clinical appearance of acne scarring.

**Sclafani, 2011<sup>14</sup>**

Sclafani in a cohort study evaluated the clinical safety and efficacy of the use of autologous PRFM in facial plastic surgery. Medical charts of the last 50 patients with at least 3 months of follow-up who were treated by the author with PRFM for aesthetic purposes were reviewed for patient satisfaction, objective clinical results, and adverse events. Most patients were treated for deep nasolabial folds, while the volume-depleted midface region, superficial rhytids, and acne scars were other commonly treated areas (Table 2). The author related that most patients were satisfied with the results of their treatments, although 1 patient felt that there was limited or no improvement after 2 treatments. Thus, author concluded that autologous PRFM treatment was well tolerated for use in the face.

---

***Application of PRP in the arms:******Na et al, 2011<sup>11</sup>***

Na et al. evaluated the benefits of PRP in the wound healing process after fractional carbon dioxide laser resurfacing (FxCr), in a randomized clinical trial. Twenty-five subjects were treated with FxCr on the bilateral inner arms. PRP was applied on a randomly allocated side, with normal saline being used as the contralateral control (Table 2). Transepidermal water loss (TEWL) and skin color were measured on both sides. Skin biopsies were also taken from five subjects on day 28. The authors observed beneficial effects of the PRP as: significantly faster recovery of TEWL was seen on the PRP-treated side, the erythema index and melanin index on the PRP-treated side were lower than on the control side and biopsy specimens from the PRP-treated side showed thicker collagen bundles than those from the control side. Thus, these authors also demonstrated that application of autologous PRP is an effective method for enhancing wound healing and reducing transient adverse effects after FxCr treatment.

***Sclafani & McCormick, 2011<sup>16</sup>***

Sclafani & McCormick reported data from 4 healthy adult volunteers in a continuous series. The aim of this study was to evaluate the histological changes induced in human skin by injection of autologous PRFM (Table 2). All patients received a injection into the deep dermis and immediate subdermis of the upper arms. Full-thickness skin biopsy specimens were taken from the treated areas over a 10-week period, and the specimens were processed for histological evaluation. The authors observed a soft-tissue augmentation form histological examination. Also, 7 days after treatment, activated fibroblasts and new collagen deposition were noted

---

and continued to be evident throughout the course of the study. Development of new blood vessels was noted by 19 days; also at this time, intradermal collections of adipocytes and stimulation of subdermal adipocytes were noted. These findings became more pronounced over the duration of the study, although the fibroblastic response became much less pronounced. No abnormal mitotic figures were observed at any point, and a very mild chronic inflammatory response was noted only at the earliest time points of the study. Thus, the authors concluded that injection of PRFM into the deep dermis and subdermis of the skin stimulates a number of cellular changes that can be harnessed for use.

## **Discussion**

There are at least sixty different biologically active substances in platelets that are involved in tissue repair processes such as chemotaxis, cell proliferation, angiogenesis, differentiation, extracellular matrix deposition, immune modulation, antimicrobial activity and remodeling. These substances are contained in alpha-granules and other granules released by activated platelets. They display a great ability to induce tissue formation, like the initiation and modulation of wound healing in soft tissues and bones. Currently, a number of growth factors released by activated platelets are known, including: the PDGFs (platelet derived growth factors), the  $\alpha$  and  $\beta$  TGF (transforming growth factor alpha and beta), EGF (epidermal growth factor), FGF (fibroblast growth factor), KGF (keratinocyte growth factor), IGF (insulin like growth factor), the PDEGF (platelet-derived epidermal growth factor), IL-8 (interleukin-8), TNF- $\alpha$  (tumor necrosis factor alpha), the CTGF (connective tissue growth factor) and GM-CSF (granulocyte- macrophage colony stimulating factor

---



and)<sup>17</sup>.

It is believed that these growth factors can induce fibroblast proliferation and collagen formation in the PRP treated skin. The filling effect of PRP itself depends on the formation of dermal collagen, presumably due to the action of these tissue growth factors locally.

Ideally, platelet-rich plasma, like any new medical intervention, should be formally compared to placebo (e.g. saline) and the other alternative for the treatment of facial folds and wrinkles through well-designed clinical studies, with inclusion criteria inclusion and outcomes measurement defined *a priori*.

Our literature review have found seven clinical studies of PRP in aesthetic dermatology, all of them reporting positive results despite important methodological limitations. A major issue among these studies was the measurement of outcomes. For example, there is no scale that can be considered the gold standard for judging the effect of PRP intervention. In addition to that, there is no consensus for the appropriate time schedule for outcome evaluation.

Our study has several methodological strengths, which are: 1. The focused review questions, 2. A comprehensive and systematic literature search and 3. The collaboration of a multidisciplinary team of health researchers, methodologists and dermatologists that used explicit and reproducible eligibility criteria.

The comprehensive literature search performed revealed a limited number of human clinical trials investigating the use of PRP as dermic stimulator in the treatment of skin lesions in the face and arms. Only two randomized clinical trials were included: one<sup>9</sup> evaluated the effects of autologous PRP with CO<sub>2</sub> fractional resurfacing for acne scars and the other<sup>11</sup> evaluated the benefits of PRP in the wound healing process after fractional carbon dioxide laser resurfacing on the

---

bilateral inner arms. Both studies demonstrated beneficial effects of PRP application; however these articles are very small and presented poor methodological quality. The other studies included in this systematic review were consecutive cases series or cohort studies.

In the absence of well design and adequately powered clinical trials, observational studies become the best source of evidence on the performance of an intervention. We aimed to systematically review the published clinical studies on the use of platelet-rich plasma to treat facial folds and wrinkles. The search strategy adopted was broad in order to detect the possible experimental and observational studies on the application of PRP as an intervention for skin aesthetics. Still, only seven clinical studies were found, four small observational studies, one retrospective cohort and two small clinical trials with different designs and outcomes criteria, which impaired the integration of the results.

Platelet-rich plasma displays many of the desirable characteristics of an ideal dermal filler, among them: low cost, easy application and low potential for immune reactions. If its long-term efficacy is confirmed by high quality clinical follow-up studies with a control group, this intervention will likely have a role among interventions for facial rejuvenation.

## **Conclusions**

While there is biological basis (physiology, pathogenesis and *in vitro* studies) for the application of PRP for tissue healing, this review has identified limited evidence to justify the wide use of PRP for aesthetic dermatological treatment. Current evidence thus favors PRP use in aesthetic dermatology, however

---

larger and well designed clinical trials are required to further clarify its role in this field.

---

**References**

1. Eppley BL, Woodell JE, Higgins J. Platelet quantification and growth factor analysis from platelet-rich plasma: implications for wound healing. *Plast Reconstr Surg* 2004 Nov;114(6):1502-8.
  2. Weibrich G, Kleis WK, Hafner G, et al. Growth factor levels in platelet-rich plasma and correlations with donor age, sex, and platelet count. *J Craniomaxillofac Surg* 2002 Apr;30(2):97-102.
  3. Lyras DN, Kazakos K, Verettas D, et al. The influence of platelet-rich plasma on angiogenesis during the early phase of tendon healing. *Foot Ankle Int* 2009 Nov;30(11):1101-6.
  4. Filardo G, Kon E, Pereira Ruiz MT, et al. Platelet-rich plasma intra-articular injections for cartilage degeneration and osteoarthritis: single- versus double-spinning approach. *Knee Surg Sports Traumatol Arthrosc* 2011 Dec 28.
  5. Esposito M, Grusovin MG, Coulthard P, et al. The efficacy of various bone augmentation procedures for dental implants: a Cochrane systematic review of randomized controlled clinical trials. *Int J Oral Maxillofac Implants* 2006 Sep-Oct;21(5):696-710.
  6. Wehberg KE, Answini G, Wood D, et al. Intramyocardial injection of autologous platelet-rich plasma combined with transmyocardial revascularization. *Cell Transplant* 2009;18(3):353-9.
  7. Fabbrocini G, Vita V, Pastore F, et al. Combined Use of Skin Needling and Platelet-Rich Plasma in Acne Scarring Treatment. *Cosmetic Dermatology* 2011;24(4):177-83.
  8. Lee JW, Kim BJ, Kim MN, et al. The efficacy of autologous platelet rich plasma combined with ablative carbon dioxide fractional resurfacing for acne scars: a simultaneous split-face trial. *Dermatol Surg* 2011 Jul;37(7):931-8.
  9. Cho JM, Lee YH, Baek RM, et al. Effect of platelet-rich plasma on ultraviolet b-induced skin wrinkles in nude mice. *J Plast Reconstr Aesthet Surg* 2011 Feb;64(2):e31-9.
  10. Na JI, Choi JW, Choi HR, et al. Rapid healing and reduced erythema after ablative fractional carbon dioxide laser resurfacing combined with the application of autologous platelet-rich plasma. *Dermatol Surg* 2011 Apr;37(4):463-8.
  11. Marx RE. Platelet-rich plasma: evidence to support its use. *J Oral Maxillofac Surg* 2004 Apr;62(4):489-96.
-

12. Redaelli A, Romano D, Marciano A. Face and neck revitalization with platelet-rich plasma (PRP): clinical outcome in a series of 23 consecutively treated patients. *J Drugs Dermatol* 2010 May;9(5):466-72.
  13. Sclafani AP. Platelet-rich fibrin matrix for improvement of deep nasolabial folds. *J Cosmet Dermatol* 2010 Mar;9(1):66-71.
  14. Sclafani AP. Safety, efficacy, and utility of platelet-rich fibrin matrix in facial plastic surgery. *Arch Facial Plast Surg* 2011 Jul-Aug;13(4):247-51.
  15. Moher D, Liberati A, Tetzlaff J, et al. Preferred reporting items for systematic reviews and meta-analyses: the PRISMA statement. *BMJ* 2009;339:b2535.
  16. Sclafani AP, McCormick SA. Induction of Dermal Collagenesis, Angiogenesis, and Adipogenesis in Human Skin by Injection of Platelet-Rich Fibrin Matrix. *Arch Facial Plast Surg* 2011 Oct 17.
  17. Rozman P, Bolta Z. Use of platelet growth factors in treating wounds and soft-tissue injuries. *Acta Dermatovenerol Alp Panonica Adriat.* 2007;16(4):156-65.
-

**Tables****TABLE 1. Literature search strategy used for the MEDLINE database**

- 
- #1 "autologous plasma rich in platelets" OR "plasma rich in platelets" OR "plasma rich in growth factors" OR "autologous plasma" OR "autologous platelet" OR "platelet rich plasma" OR "autologous growth factors" OR "platelet rich fibrin matrix" OR "rich growth factor" OR "autologous platelet concentrate" OR "PRP" OR "platelet concentrate" OR "platelet growth factors"
- #2 "Skin Aging"[Mesh] OR "Aging, Skin" OR "Photoaging of Skin" OR "Solar Aging of Skin" OR "Skin Wrinkling" OR "Skin Wrinklins" OR "Wrinkling, Skin" OR "Cicatrix"[Mesh] OR "Scars" OR "Scar" OR "Cicatrization" OR "Scarring" OR "Regeneration"[Mesh] OR "regenerations"
- #3 #1 AND #2
-

TABLE 2. Characteristics of studies included

Study, year	Country	Design	Participants	Intervention period and follow up	PRP preparation technique	Injected volume of PRP	Application area	Outcome measures	Effect of PRP
<b>Application of PRP in the face</b>									
Redaelli et al, 2010 <sup>12</sup>	Italy	Continuous series	23 consecutive volunteers. Mean age = 47 years (range: 28-70 years)	Three-month study (three sessions - one session of injections of PRP for month)	RegenLab® Kit – two 8 mL test tubes were prepared - Each test tube was centrifuged at 3.500 rpm for 5 min	4 mL	Standard injection points into face and neck skin	Special spider score, photograph score, patient's and doctor's satisfaction scores	Positive
Sclafani, 2010 <sup>13</sup>	USA	Continuous series	15 healthy adult subjects with moderate to severe NLFs. Mean age = 54.3 ± 12.1 years	Single injection of PRFM. Follow up = 90 days	Selphy® - two 9 cc test tubes were prepared - Each test tube was centrifuged at 1100 rpm for 6 min	1.54 ± 0.36 cc per NLF	Injection into the dermis and immediate subdermis below the NLFs	Degree of improvement was evaluated by WAS and Global Aesthetic Improvement Scale	Positive
Fabbrocini et al, 2011 <sup>4</sup>	Italy	Continuous series	12 patients with acne rolling scars. Mean age = 32.2 years (range = 18 – 45 years)	Two sessions - a second session was performed 8 weeks after the first session. Follow up = 280 days	70 to 80 mL of blood was centrifuged at 1200 g for 15 min. Then, the PRP was centrifuged at 1800 g for 10 min. The PC is combined with human thrombin (0.2 ml per mL of PC) and calcium gluconate	0.2 to 0.3 cc	Each session consisting of skin needling followed by PRP application on one side of the face and only skin needling to the other half of face	Degree of improvement was evaluated by digital photographs and scar severity score	Positive
Lee et al, 2011 <sup>9</sup>	Korea	RCT	14 Korean participants with acne scars. Mean age = 28.1 years (range 21-38 years)	One session, single injection. Follow up = 30 days	Prosys PRP® - Anticoagulated blood was centrifuged at a speed of 3.000 rpm for 3 min. After, the fraction composed of PPP and buffy coat was centrifuged for 3 min at 4.000 rpm and concentrated PRP was then withdrawn	Each site of the face received 0.3 mL of PRP or normal saline	After CO <sub>2</sub> laser resurfacing, facial halves were randomized to receive treatment with PRP on one side and normal saline on the other	Degree of recovery using a quartile grading scale and resurfacing-associated adverse events, including erythema and edema	Positive
Sclafani, 2011 <sup>14</sup>	USA	Cohort study	50 patients. Mean age = 51.3 ± 12.6 years (range = 23.5-72.5)	Average of 1.6 treatments (range = 1-5 treatments). Follow up = 90 days	Selphy® - The tube with 9mL of blood was centrifuged for 6 minutes at 1100 rpm. Platelets and plasma were separated and the PRFM was injected using	The volumes injected, by area, ranged from 0.3 to 2.5 mL depending on the application area	Face - nasolabial folds, facial volumization, superficial rhytids, acne scars, rhinoplasty, facial implant, autologous	Patient satisfaction, objective clinical results, and adverse events	Positive

					a 27- or 30-gauge needle into the dermis, subdermis, or preperiosteal		fat transfer, rhytidectomy or depressed scar		
<b>Application of PRP in the arms</b>									
Na et al, 2011 <sup>11</sup>	Korea	RCT	25 subjects. Age = not reported	One session, single injection. Follow up = 21 days	The blood (10 mL) was centrifuged at 160 g for 10 min. After, the lower red blood cell portion was discarded, and the supernatant was centrifuged at 400 g for 10 min	1.5 mL of PRP	Subjects were treated with FxCR on the bilateral inner arms. PRP was applied on a randomly allocated side, with normal saline being used as the contralateral control	TEWL and skin color were measured on both sides	Positive
Sclafani & McCormick, 2011 <sup>16</sup>	USA	Continuos series	4 healthy adult volunteers	One session. Follow up = 70 days	Selphy®-9 mL of blood was centrifuged for 6 minutes at 1100 rpm. The platelets were resuspended in the supernatant plasma and the resulting mixture was combined with calcium chloride	0.5 mL was injected into 4 distinct points intradermally and subdermally in the skin of each upper arm	Injections into the deep dermis and immediate subdermis of the upper arms	Full-thickness skin biopsy specimens – histological evaluations	Positive

PRP = platelet-rich plasma; PRFM = platelet-rich fibrin matrix; NLFs = deep nasolabial folds; WAS = Wrinkle Assessment Score; RCT = randomized clinical trial; PC = platelet concentrate; PPP = platelet-poor plasma; FxCR = fractional carbon dioxide laser resurfacing; TEWL = transepidermal water loss.



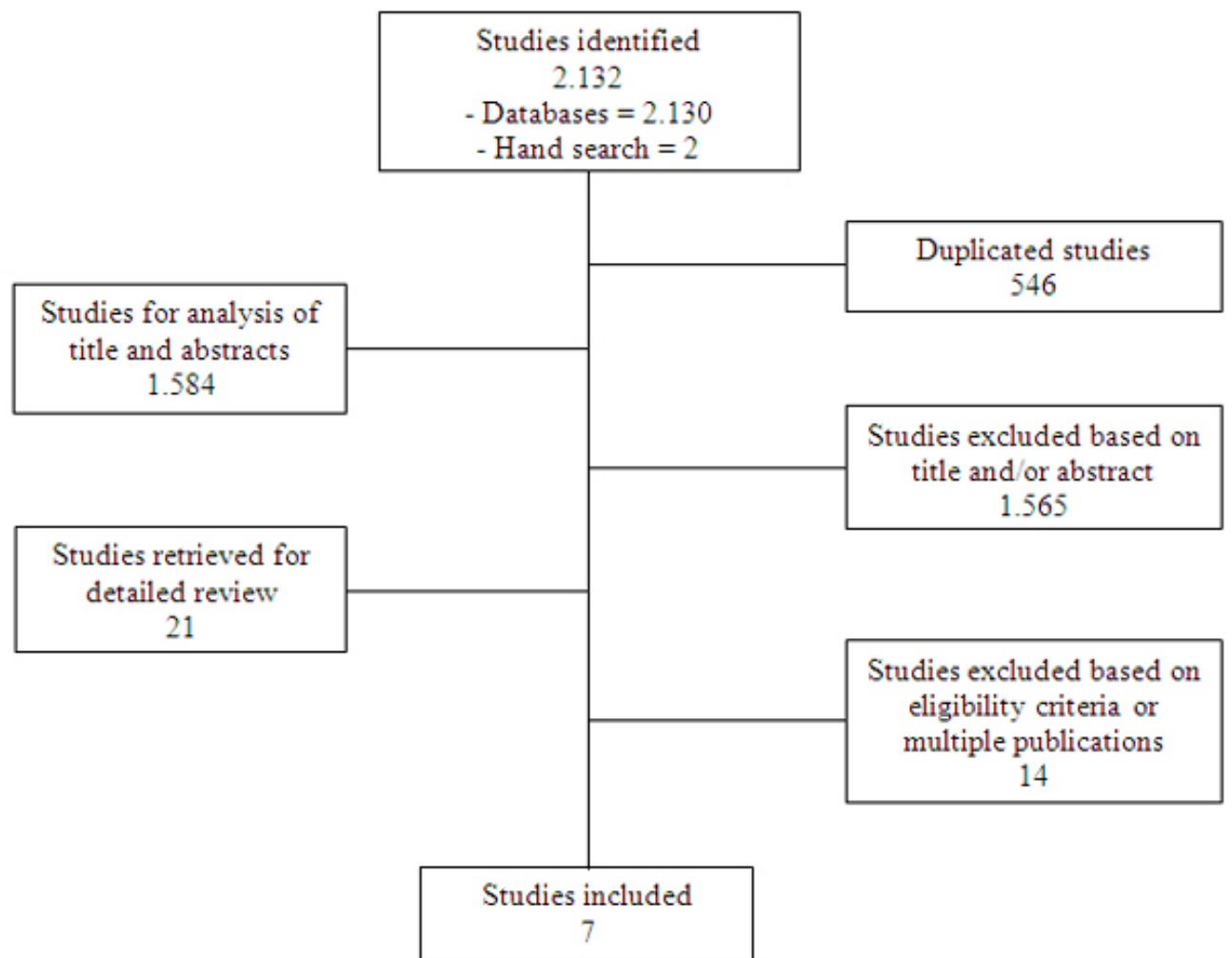
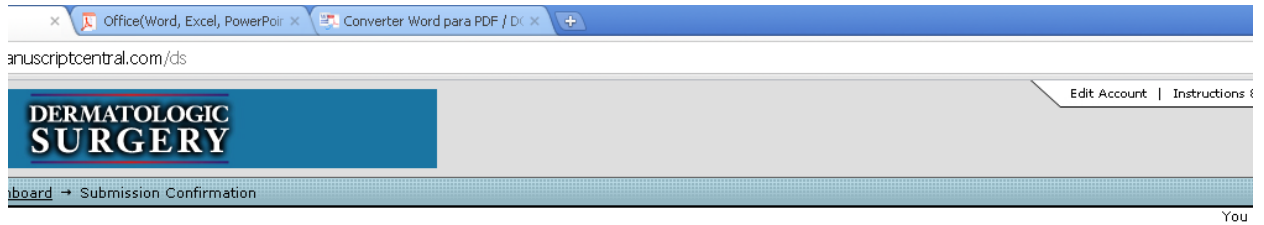


Figure 1. Flow diagram of included studies.

ANEXO 2 - COMPROVANTE DE SUBMISSÃO ARTIGO PARA PUBLICAÇÃO



Submission Confirmation

Thank you for submitting your manuscript to *Dermatologic Surgery*.

Manuscript ID: DS-00054-2012
Title: The Clinical Effects of Autologous Platelet-Rich Plasma as Dermic Stimulator: A Systematic Review
Authors: Donadussi, Marcia Pellizzari, Alice Schwarzbach, Ana Paula Sbruzzi, Graciele Ferreira Da Silva, Andre Luis Braga Silva, Jefferson
Date Submitted: 19-Jan-2012

[Print](#) [Return to Dashboard](#)

ScholarOne Manuscripts™ v4.8.0 (patent #7,257,767 and #7,263,655). © ScholarOne, Inc., 2011. All Rights Reserved. ScholarOne Manuscripts is a trademark of ScholarOne, Inc. ScholarOne is a registered trademark of ScholarOne, Inc.

[Follow ScholarOne on Twitter](#)

[Terms and Conditions of Use](#) - [ScholarOne Privacy Policy](#) - [Get Help Now](#)

Dermatologic Surgery



**The Clinical Effects of Autologous Platelet-Rich Plasma as  
Dermic Stimulator: A Systematic Review**

Journal:	<i>Dermatologic Surgery</i>
Manuscript ID:	Draft
Wiley - Manuscript type:	Review articles
Date Submitted by the Author:	n/a
Complete List of Authors:	Donadussi, Marcia; PONTIFÍCIA UNIVERSIDADE CATÓLICA DO RIO GRANDE DO SUL, Laboratório de Habilidades Médicas e Pesquisa Cirúrgica Pellizzari, Alice; PONTIFÍCIA UNIVERSIDADE CATÓLICA DO RIO GRANDE DO SUL, Laboratório de Habilidades Médicas e Pesquisa Cirúrgica Schwarzbach, Ana Paula; PONTIFÍCIA UNIVERSIDADE CATÓLICA DO RIO GRANDE DO SUL, Laboratório de Habilidades Médicas e Pesquisa Cirúrgica Sbruzzi, Graciele; PONTIFÍCIA UNIVERSIDADE CATÓLICA DO RIO GRANDE DO SUL, Laboratório de Habilidades Médicas e Pesquisa Cirúrgica Ferreira Da Silva, Andre Luis; PONTIFÍCIA UNIVERSIDADE CATÓLICA DO RIO GRANDE DO SUL, Laboratório de Habilidades Médicas e Pesquisa Cirúrgica Braga Silva, Jefferson; PONTIFÍCIA UNIVERSIDADE CATÓLICA DO RIO GRANDE DO SUL, Laboratório de Habilidades Médicas e Pesquisa Cirúrgica
Key Words:	Platelet Rich plasma, PRP, Dermal stimulation, soft filler

SCHOLARONE™  
Manuscripts