

ALISSON ANDRÉ ROBE FONSECA

**AVALIAÇÃO DO EFEITO DA FORMALINA NA DESCALCIFICAÇÃO DE
ESPÉCIMES ANATÔMICOS, POR MEIO DA DENSIDADE RADIOGRÁFICA E
CONCENTRAÇÃO DE CÁLCIO**

Tese apresentada como requisito para obtenção do grau de Doutor, pelo Programa de Pós-Graduação em Odontologia, Área de Concentração em Estomatologia Clínica da Faculdade de Odontologia da Pontifícia Universidade Católica do Rio Grande do Sul.

Orientadora: Profa. Dra. Elaine Bauer Veeck

Porto Alegre
2007

ALISSON ANDRÉ ROBE FONSECA

**AVALIAÇÃO DO EFEITO DA FORMALINA NA DESCALCIFICAÇÃO DE
ESPÉCIMES ANATÔMICOS, POR MEIO DA DENSIDADE RADIOGRÁFICA E
CONCENTRAÇÃO DE CÁLCIO**

Tese apresentada como requisito para obtenção do grau de Doutor, pelo Programa de Pós-Graduação em Odontologia, Área de Concentração em Estomatologia Clínica da Faculdade de Odontologia da Pontifícia Universidade Católica do Rio Grande do Sul.

Aprovada em 20 de junho de 2007

BANCA EXAMINADORA:

Prof. Dr. Antonio César Leites - UFPel

Prof. Dr. Mario Sérgio Pires - UFPel

Profa. Dra. Nilza Pereira da Costa - PUCRS

Profa. Dra. Vânia Fontanella - UFRGS

Profa. Dra. Elaine Bauer Veeck - PUCRS

À DEUS,
Pela Gabriela

À minha Família, como forma de agradecimento pelo amor e carinho a mim dispensados.

A minha esposa Carlota, pela compreensão das horas ausentes e impacientes consumidas durante este trabalho. Obrigado pelo apoio, estímulo e paciência dispensados nestas horas de ansiedade.

A minha filhota Gabriela, pelo simples fato de existir e alegrar meus dias, e ser a razão da minha luta na busca de dias melhores.

Obrigado e, Eu amo vocês.

AGRADECIMENTOS

AGRADECIMENTOS

À Pontifícia Universidade Católica do Rio Grande do Sul e ao Ministério da Educação, pela oportunidade deste Curso de Doutorado.

À Universidade Federal de Pelotas, pela oportunidade da graduação, Mestrado e por permitir realizar grande parte do experimento em seus departamentos.

À Fundação Coordenação de aperfeiçoamento de Pessoal de Nível Superior (CAPES), pela concessão de bolsa de estudos.

Ao Prof. Dr. Mário Pires, por todo incentivo e palavras de encorajamento dispensadas, o que de certa forma é natural a personalidade deste grande Amigo, aproveito para parafraseá-lo: “O tempo de fazer é o mesmo de não fazer”, o que demonstrou ser consistentemente verdade.

Ao Prof. Me. Ademar Fonseca, pela valiosa dedicação a acompanhamento nas várias etapas deste curso.

Ao Prof. Sérgio Kato e a Profa. Clause Fátima de Brum Piana, por sua colaboração na parte de análise dos dados obtidos nesta obra.

A profa. Denise Robe pela revisão do texto.

Aos professores e funcionários do Departamento de Morfologia, da UFPel, por seus préstimos e ajuda no preparo das peças.

Ao amigo e Mestre Dr. Tasso Faraco de Azevedo, pelo incentivo e apoio na decisão de realizar este curso de Doutorado

Ao técnico de laboratório Fernando Tavares, por sempre estar disposto a colaborar, e por seus préstimos na parte experimental do trabalho.

Aos Funcionários do Biotério e do Hospital Veterinário da UFPel, pelo pronto atendimento das solicitações.

Ao Caro Prof. Me. Luiz Carlos Carapeto, pela possibilidade de integrarmos as duas Universidades neste estudo, e pelo apoio, no uso das dependências do setor de radiologia do Hospital Veterinário da UFPel, bem como seus conhecimentos radiológicos.

À Médica Veterinária Fernanda da Silva Xavier, residente em Radiologia do Hospital de Clínica Veterinária da UFPel, por toda sua colaboração na realização das tomadas radiográficas.

Ao Caro Prof. Ricardo Ladeira, pela elaboração das substâncias fixadoras, e pelo empolgante incentivo ao estudo científico.

As professoras do Curso de Estomatologia Clínica, Prof. Dra. Liliane Yurgel, Profa. Dra. Karen Cherubini, Profa. Dra. Maria Antonia Zancanaro de Figueiredo e Profa. Dra. Fernanda Salum.

Profa. Dra. Liliane Yurgel, minha conterrânea, graduada pela nossa Querida UFPel, se eu pudesse traduzi - la em palavras, eu diria, Justa.

Profa. Dra. Karen Cherubini, por todas as orientações e revisão na pré-defesa. O exemplo da quintessência na profissão de Mestre e pesquisador, a busca incansável da perfeição, foi muito legal ser seu aluno, vai ser muito legal ser seu amigo.

À Grande amiga Profa. Dra. Maria Antonia Zancanaro de Figueiredo, pela palavra amiga e de consolo, nos momentos de Saudade familiar, além de sua preocupação com o bem estar da minha filha, Gabriela. Hoje em uma jornada

semelhante a minha, enfrentando diversidades em prol de dias melhores a sua família.

À Profa. Dra. Maria Ivete Rockenbach, pela oportunidade de termos sido contemporâneos e pela revisão na pré-defesa.

À Profa. Dra. Helena Oliveira, pelo incentivo, e observações realizadas ao texto.

Aos meus grandes amigos e colegas de turma. Valeu um dia conhecê-los, valeu um dia convivê-los, e tenho certeza que valerá pra sempre mantê-los. Aderson Gegler, Alexandre Futterleib, Carolina Fernandes e Mariana Palmeiro.

A Profa. Dra. Nilza Pereira da Costa, por sua bondade, humanidade, e bom humor, características essenciais e marcantes.

A Profa. Dra. Elaine Bauer Veeck, um exemplo vivo da palavra Mestre, um agradecimento é pouco a sua dedicação ao ensino, ao magistério e a ciência; *“Nos momentos de orientadora, uma grande amiga; Nos momento de amiga a mais leal das orientadoras”*.

ΕΠΙΓΡΑΦΕ

Tocando em frente

Ando devagar porque já tive pressa, e levo esse sorriso porque já chorei demais. Hoje me sinto mais forte, mais feliz, quem sabe? Eu só levo a certeza de que muito pouco eu sei... ..de que nada sei;

Conhecer as manhas e as manhãs, o sabor das massas e das maçãs. É preciso amor pra poder pulsar, é preciso paz pra poder sorrir, É preciso chuva para florir;

Penso que cumprir a vida, seja simplesmente compreender a marcha e ir tocando em frente, como um velho boiadeiro levando a boiada, Eu vou tocando os dias pela longa estrada eu vou...Estrada eu sou

Todo mundo ama um dia, todo mundo chora. Um dia a gente chega, no outro vai embora... ..Cada um de nós compõe a sua história... ..e cada ser em si carrega o dom de ser capaz... ..De ser feliz.

Almir Sater e Renato Teixeira

RESUMO

RESUMO

O presente estudo teve por objetivo verificar se o processo de conservação de espécimes anatômicos em solução aquosa de formalina a 10% altera a densidade radiográfica dos tecidos, bem como se há modificação da dosagem de cálcio durante a fixação. Para tanto, 20 hemicabeças, 20 membros pélvicos e 20 conjuntos rádio/ulna de coelhos foram distribuídos cada um em um recipiente contendo um dos seguintes fixadores: solução aquosa de formalina a 10% e solução aquosa de formalina a 10% com tampão-fosfato (FTFA). As peças foram radiografadas em cinco tempos diferentes: antes de serem acondicionadas nas soluções fixadoras (tempo zero) e um, 15, 30 e 90 dias após. As radiografias foram digitalizadas e analisadas por meio do programa ImageTool[®], em regiões pré-estabelecidas. Amostras das substâncias fixadoras foram submetidas a espectrofotometria para a verificação e dosagem da concentração de cálcio, antes da fixação e 90 dias após. Não houve diferença significativa da densidade radiográfica entre os espécimes acondicionados em solução de formalina a 10% e formalina a 10% com tampão-fosfato. A densidade radiográfica do tecido ósseo diminuiu significativamente com o passar do tempo em ambas as soluções fixadoras. Isto nos permite concluir que ocorre um processo progressivo de desmineralização. Em relação ao tecido mole não foi evidenciado efeito algum sobre a densidade radiográfica nos diferentes tempos de análise. Aos noventa dias verificou-se a presença de cálcio em ambas soluções fixadoras, sendo que a maior concentração ocorreu no grupo da Formalina à 10%.

Palavras-chave: Desmineralização. Tecido Ósseo. Formaldeído. Radiografia.

ABSTRACT

ABSTRACT

The aim of the present study was to determine if the process of preserving anatomic specimens in aqueous 10% formalin alters the radiographic density of tissues, and if fixation causes changes in tissue calcium levels as well. Twenty hemi-heads, 20 hindlimbs and 20 radius/ulna bones of rabbits were distributed individually in containers with one of the following aqueous fixatives: 10% formalin and 10% phosphate-buffered formalin (FTFA). The specimens were radiographed at five different times: before being added to fixative solutions (time zero) and after 1, 15, 30 and 90 days in fixative. The radiographs were digitized and analyzed using the ImageTool[®] program in pre-established regions. Samples of the fixatives were submitted to spectrophotometry to measure the concentration of calcium, before fixation and 90 days afterward. There was no significant difference in radiographic density between the specimens fixed in 10% formalin versus 10% phosphate buffered formalin. Radiographic density did decrease significantly with time in both fixatives. It can therefore be concluded that a progressive process of demineralization occurs in formalin. With regard to soft tissues, there was no evidence of any effect on radiographic density for the different time periods examined. At 90 days, the presence of calcium was observed in both fixatives, where a greater concentration was found in the 10% formalin group.

Key words: Demineralization. Bone tissue. Formaldehyde. Radiography.

LISTA DE ILUSTRAÇÕES

LISTA DE ILUSTRAÇÕES

Figura 1	Cabeça seccionada no plano mediano, originando duas hemicabeças: Direita e Esquerda	49
Figura 2	Membro pélvico Esquerdo.....	49
Figura 3	Conjunto radio/ulna Esquerdo.....	50
Figura 4	Peças anatômicas em posição para a tomada radiográfica	51
Figura 5	Localizador luminoso do aparelho de raios X que serve como guia para o posicionamento do motivo a ser radiografado	51
Figura 6	Radiografia das peças anatômicas, marcadores e penetrômetro	52
Figura 7	Fosfato ácido de sódio monohidratado e fosfato dissódico anidro P.A.- Synth [®]	53
Figura 8	Formaldeído (aldeído fórmico) a 38% P.A.(CH ₂ O) Synth [®]	53
Figura 9	Frascos de polipropileno com capacidade de 10ml (Fada [®]) com numeração correspondente, encaminhados para análise química das amostras dos fixadores	55
Figura 10	Escâner empregados na digitalização e leitura dos dados	57
Figura 11	Tela do programa ImageTool [®] , em que se pode optar pelas diferentes dimensões de área pré-estabelecidas	58
Figura 12	Radiografia do conjunto rádio/ulna direito, em evidência as três regiões analisadas	58
Figura 13	Radiografia do membro pélvico direito (tíbia), em evidência as quatro regiões analisadas	59
Figura 14	Radiografia da hemicabeça esquerda, em evidência as cinco regiões analisadas	60
Figura 15	Densidade radiográfica do conjunto rádio/ulna nos diferentes períodos de fixação em formalina a 10% não tamponada e	

	FTFA (Formalina tamponada com fosfato ácido de sódio monohidratado e fosfato dissódico anidro) Porto Alegre, 2007.....	64
Figura 16	Densidade radiográfica das tíbias nos diferentes períodos de fixação em formalina a 10% não tamponada e FTFA (Formalina tamponada com fosfato ácido de sódio monohidratado e fosfato dissódico anidro). Porto Alegre, 2007	66
Figura 17	Densidade radiográfica do tecido mole adjacente à tíbia, após diferentes períodos de fixação em formalina a 10% não tamponada e FTFA (Formalina tamponada com fosfato ácido de sódio monohidratado e fosfato dissódico anidro). Porto Alegre, 2007	67
Figura 18	Densidade radiográfica das hemicabeças nos diferentes períodos de fixação em formalina a 10% não tamponada e FTFA (Formalina tamponada com fosfato ácido de sódio monohidratado e fosfato dissódico anidro). Porto Alegre, 2007	69
Figura 19	Concentração média de cálcio (mg/dL) encontrada nos fixadores, 90 dias após a submersão. FTFA (Formalina tamponada com fosfato ácido de sódio monohidratado e fosfato dissódico anidro). Porto Alegre, 2007	70
Figura 20	Concentração de cálcio (mg/dL) presente nas soluções fixadoras, por peça anatômica, 90 dias após a fixação. FTFA (Formalina tamponada com fosfato ácido de sódio monohidratado e fosfato dissódico anidro). Porto Alegre, 2007.....	71

LISTA DE TABELAS

LISTA DE TABELAS

Tabela 1	Densidade radiográfica, do conjunto rádio/ulna, após diferentes períodos de fixação, nos grupos Formalina 10%, FTFA e globalmente. Porto Alegre, 2007	63
Tabela 2	Análise da variância em medidas repetidas para a variável densidade radiográfica do conjunto rádio/ulna. Porto Alegre, 2007.....	64
Tabela 3	Densidade radiográfica das tíbias, após diferentes períodos de fixação, nos grupos Formalina 10%, FTFA e globalmente. Porto Alegre, 2007.....	65
Tabela 4	Análise da variância em medidas repetidas para a variável densidade radiográfica, das tíbias. Porto Alegre, 2007.....	65
Tabela 5	Densidade radiográfica da região de tecido mole adjacente à tibia, após diferentes períodos de fixação, nos grupos Formalina 10%, FTFA e globalmente. Porto Alegre 2007	66
Tabela 6	Análise de variância em medidas repetidas para a variável densidade radiográfica da região de tecido mole adjacente à tibia. Porto Alegre, 2007	67
Tabela 7	Densidade radiográfica da hemicabeça, após diferentes períodos de fixação, nos grupos Formalina 10%, FTFA e globalmente. Porto Alegre 2007.....	68
Tabela 8	Análise de variância em medidas repetidas para a variável densidade radiográfica das hemicabeças. Porto Alegre, 2007.. .	68
Tabela 9	Resultado do teste t, para a concentração de cálcio (mg/dL), nos fixadores Formalina 10% e FTFA. Porto Alegre, 2007.....	69
Tabela 10	Concentração média de cálcio (mg/dL) presente nas soluções fixadoras, por peça anatômica 90 dias após a submersão. Porto Alegre, 2007.....	70
Tabela 11	Valores de pH inicial e final para Formalina a 10% e para FTFA	71

SUMÁRIO

SUMÁRIO

1 INTRODUÇÃO	23
2 REVISÃO DA LITERATURA	27
2.1 Substâncias Fixadoras	27
2.1.1 Formaldeído	29
2.2 Densidade Radiográfica	33
2.3 Técnicas Radiográficas Digitais	39
3 PROPOSIÇÃO	46
4 MATERIAIS E MÉTODO	48
4.1 Aprovações do Projeto.....	48
4.2 Delineamento.....	48
4.3 Amostra	48
4.4 Processamento dos Filmes	56
4.5 Digitalização das Radiografias	56
4.6 Análise das Radiografias	57
4.7 Análise dos Dados	60
5 RESULTADOS	63
6 DISCUSSÃO	74
7 CONCLUSÃO	84
REFERÊNCIAS	86
APÊNDICES	94
ANEXOS	97

1 INTRODUÇÃO

Ao te curvares com a rígida lâmina de teu bisturi sobre o cadáver desconhecido, lembra-te que este corpo nasceu do amor de duas almas, cresceu embalado pela fé e pela esperança daquela que em seu seio agasalhou. Sorriu e sonhou os mesmos sonhos das crianças e dos jovens. Por certo amou e foi amado e sentiu saudades de outros que partiram. Acalentou e esperou um amanhã feliz, e agora jaz na fria lousa, sem que por ele se tivesse derramado uma lágrima sequer, sem que tivesse uma só prece.

Seu nome, só Deus sabe. Mas o destino inexorável deu-lhe o poder e a grandeza de servir à humanidade. A humanidade que por ele passou indiferente. Este é o lugar onde se ufana de socorrer a vida.

Rokitansky (1876).

1 INTRODUÇÃO

Atualmente justifica-se a necessidade da preservação de corpos para estudos anatômicos e histológicos, pois é cada vez mais difícil preencher a demanda de cadáveres nas faculdades de medicina, odontologia, enfermagem e demais áreas da saúde. Portanto, a utilização destes corpos deve ser otimizada, para que um maior número de alunos e pesquisadores possa usufruir das vantagens do estudo em um corpo natural. Os cursos de medicina veterinária também são beneficiados pela evolução do método e das técnicas de conservação de cadáveres animais. Assim, um mesmo cadáver poderá ser utilizado para diversos fins como aulas de anatomia, patologia, radiologia e até mesmo em pesquisas de técnicas diagnósticas e condutas terapêuticas, fazendo com que o número de sacrifícios possa ser diminuído, o que certamente, condiz com os comitês de bioética, que têm o papel básico de avaliação dos protocolos de pesquisa, assim como do uso de animais em aulas, treinamentos e outros procedimentos científicos (FEIJÓ, 2004).

A conservação de corpos é uma preocupação da humanidade desde antes da era Cristã. Várias civilizações praticavam algum tipo de técnica para preservar seus cadáveres na intenção de mantê-los intactos pela eternidade. O método mais antigo para tal é a mumificação que, na verdade, é uma técnica de desidratação precedida de tratamento químico com substâncias das quais não se tem conhecimento exato (SILVA ET al, 2004; RODRIGUES, 2005).

Os tecidos necrosados, quando não submetidos a nenhum tipo de tratamento conservador são opacos, moles, frágeis e sujeitos à putrefação. Uma das maneiras de diminuir as alterações *post mortem*, consiste em mergulhá-los em soluções químicas chamadas fixadores (SESSO, 1998).

Já foram utilizadas diversas substâncias para a conservação de corpos. No final do século XVII, o álcool etílico era utilizado e na mesma época, empregou-se a pulverização de ácido tânico no cadáver de Luís XIV, e o submergiram em uma solução aquosa de bicloreto de mercúrio, o que impedia a putrefação. Mais tarde, em torno do século XVIII, o álcool etílico foi associado à pimenta negra, para

conservar peças anatômicas injetadas com sebo ou cera. Soluções aquosas de arsênico associadas ao álcool foram empregadas a partir de 1835; o alumínio também foi utilizado para injeção intravascular em cadáveres, hoje é utilizado principalmente na preparação de peles de animais. Em 1853, o químico alemão Tauflied descobriu a ação fixadora do cloreto de zinco, porém, a partir da descoberta do formaldeído em 1867 por Von Hoffman, este passou a ser empregado nas técnicas anatômicas e microscópicas (RODRIGUES, 2005).

As soluções comerciais de formol ou formalina apresentam diluições a partir de concentrações de formaldeído entre 37% a 40%, que é chamado comercialmente puro. A formalina em solução aquosa a 10% (formaldeído a 4%) é amplamente empregada na fixação e conservação de tecidos (SESSO, 1998; RODRIGUES, 2005).

Os tecidos provenientes de cadáveres são objetos de estudo nas mais diversas áreas da ciência, mas, para possibilitar seu estudo por tempo superior ao tempo de autólise, é necessário fixá-los. Porém, as substâncias fixadoras podem acarretar alterações, como enrijecimento dos tecidos moles e articulações, e descalcificação de dentes (NAGORSEN; PETERSON, 1980). Mas, do ponto de vista da densidade radiográfica, o comportamento ainda não foi bem esclarecido.

O estudo da densidade óssea radiográfica pode ser realizado em ossos secos, pela facilidade de manipulação e possibilidade do uso de diferentes materiais simuladores de tecidos moles entre o tecido ósseo e o filme radiográfico, ou ainda, em peças anatômicas com a integridade dos tecidos adjacentes. Porém, as propriedades das radiações ionizantes, as quais provocam alterações nos organismos vivos, representam uma séria limitação nas pesquisas clínicas em indivíduos vivos (BRAGA, GEGLER e FONTANELLA, 2006). Portanto, uma alternativa é realizar tais estudos em peças anatômicas naturais, provenientes de cadáveres, nos quais se mantêm os tecidos, na maioria dos casos, em estado de conservação em formalina.

Há relatos de que o processo de conservação em formalina seja capaz de alterar a densidade radiográfica do tecido ósseo, já que a mesma se degrada, com a ação da luz, em ácido fórmico e água, o que pode causar desmineralização do

tecido ósseo. A formalina apresenta pH ácido (entre 3,0 e 4,6), porém, pode ser utilizada em associação com soluções tampões, que têm por função, evitar ou minimizar a acidificação do meio e, conseqüentemente, a formalina tamponada, teoricamente, apresentaria menor poder desmineralizante. Entretanto, tais fatos ainda não estão muito esclarecidos, e não se sabe quais as repercussões sobre a densidade radiográfica.

Este estudo faz parte de uma linha de pesquisa da Faculdade de Odontologia da Pontifícia Universidade Católica do Rio Grande do Sul, onde vários autores vêm estudando a densidade radiográfica dos ossos maxilares, muitos destes estudos desenvolvendo e comparando materiais simuladores de tecidos moles.

O presente estudo tem por objetivo verificar a descalcificação no processo de conservação dos tecidos em solução aquosa de formalina a 10% e formalina a 10% tamponada com fosfatos, por um período de até noventa dias. E ainda, se esta tem potencial para influenciar os valores da densidade radiográfica, verificada por meio de radiografias convencionais digitalizadas, analisadas por um programa de computador próprio para tal.

2 REVISÃO DA LITERATURA

2 REVISÃO DA LITERATURA

2.1 Substâncias Fixadoras

Segundo Kleiss e Simonsberger (1964), as primeiras descrições de técnicas para a conservação de cadáveres foram feitas por Ambroise Paré no seu Tratado de Cirurgia (1544), e por Petrus Florestius que fez uma descrição detalhada dos métodos utilizados para embalsamamento de pontífices de Roma.

Behmer, Tolosa e Freitas Neto (1976) ressaltaram que os fixadores são substâncias químicas que mantêm a integridade dos tecidos após a morte, sem ocasionar alterações da estrutura celular. As finalidades básicas dos fixadores são: (1) evitar ao máximo alterações na constituição química celular; (2) fixar proteínas e inativar enzimas proteolíticas o mais rapidamente possível, pois estas últimas são as responsáveis pela degradação espontânea que os tecidos sofrem após a morte, isto é, a autólise; (3) permitir o estudo da célula ou do tecido como se estivesse, naquele momento, vivo. Alguns tipos de fixadores só podem ser usados para pequenos fragmentos de tecidos, como o aldeído glutárico, o álcool e o éter. Outros como o formaldeído ou aldeído fórmico, podem ser utilizados para fragmentos maiores, pois apresentam maior poder de penetração. O tempo de fixação depende do tipo de fixador e da temperatura em que este se encontra: quando, por exemplo, deseja-se uma fixação rápida, emprega-se a formalina (denominação dada a qualquer diluição a partir do formaldeído comercialmente puro 40%) aquecida a 50°C durante uma hora. Este mesmo fixador, à temperatura ambiente, requer pelo menos 12 horas para exercer sua atividade completamente. A temperatura aumenta a velocidade de fixação, aumentando a penetração do fixador através do tecido.

Eerden e Nie (1981), realizando um levantamento sobre as principais técnicas e soluções conservadoras de tecidos, enviaram para o Departamentos de Anatomia das Faculdades de Medicina, um questionário sobre o embalsamamento e

armazenamento de cadáveres humanos. Concluíram, após a análise das respostas, que não existe um método padrão, e que são utilizadas diferentes técnicas, bem como diferentes soluções conservadoras para tal fim.

Alves (2002) relata que uma boa fixação dos tecidos é fundamental para a observação em microscopia óptica. A fixação não só deve preservar os tecidos, detendo a autólise e a proliferação bacteriana, como também deve permitir que os tecidos permaneçam sem alterações quando são submetidos a subseqüentes tratamentos. Os tecidos podem endurecer ligeiramente, mas não devem fragmentar-se, evitando a perda de pequenas moléculas e estando, assim, muito próximo do estado vivo. A fixação pode ser efetuada por imersão ou por perfusão, e deve ser realizada o mais breve possível após a remoção de uma peça cirúrgica ou da morte do indivíduo, já que qualquer atraso leva à desidratação dos tecidos e à aceleração da autólise. Os fixadores são substâncias que imobilizam as moléculas constituintes das células. Não há fixadores perfeitos, porém podem-se empregar misturas para minimizar as limitações de cada um. O fixador deve ser escolhido levando-se em conta as características do tecido, os exames pretendidos e as colorações a serem aplicadas.

Junqueira e Carneiro (2004) lembram que a principal função dos fixadores é insolubilizar as proteínas dos tecidos através de ligações cruzadas entre os aminoácidos, o que é de fundamental importância na fixação, pois são essas proteínas as responsáveis pela manutenção estrutural das células e tecidos. Um dos principais fixadores para trabalhos de rotina em microscopia óptica é o formaldeído a 4% em solução tamponada, que equivale à solução aquosa de formalina a 10%.

Para Rodrigues (2005), a função da fixação é manter os tecidos firmes, insolúveis e protegidos contra a deterioração, além de minimizar a proliferação de fungos e bactérias. Os requisitos para uma boa fixação são: o menor tempo possível entre a morte do indivíduo e a fixação; contato do fixador com todas as superfícies da peça; o líquido fixador deve ter no mínimo um volume 10 vezes maior que o volume da peça e escolha adequada da substância fixadora. Os fixadores mais utilizados no Brasil são a formalina, o álcool etílico, a glicerina e o fenol.

2.1.1 Formaldeído

Segundo Behmer, Tolosa e Freitas Neto (1976), o formaldeído (CH_2O) é encontrado no comércio sob a forma de solução aquosa, saturado na concentração de 37 a 40%. O formol ou formalina é o fixador mais utilizado, podendo a peça conservada neste fixador permanecer por mais de dez anos sem grandes modificações em sua estrutura. Seu inconveniente é a formação do “pigmento de formol”, que é proveniente da catabolização anormal da hemoglobina, e ocorre principalmente em tecidos muito vascularizados ou que contenham sangue. Mas, no caso da confecção de lâminas histológicas, pode ser facilmente removido, aplicando-se sobre a lâmina antes de ser corada, álcool amoniacal. Geralmente, a formalina é utilizada em solução aquosa a 10%, pois, uma solução mais concentrada tende a enrijecer os tecidos. A formalina, quando exposta à luz, se transforma em ácido fórmico. Para a neutralização do ácido fórmico, recomenda-se o emprego de soluções-tampão. Para a maioria dos fragmentos examinados em microscopia óptica, o tempo de fixação indicado em formalina a 10% é de 24 horas.

Segundo Nagorsen e Peterson (1980), o formol ou formalina é a diluição aquosa do aldeído fórmico, um líquido cristalino e incolor que tem a capacidade de reagir com as proteínas teciduais albuminóides. Seu pH ácido, entre 3 e 4,6, é responsável pela desmineralização de dentes e rigidez excessiva dos tecidos, sendo, por isso, empregado em solução aquosa na concentração de 4%. O formol tem ação lenta e seu índice de fixação é de 1mm de espessura de tecido a cada oito horas. A substância decompõe-se facilmente pela ação da luz, em ácido fórmico, o que é prejudicial principalmente ao emprego de corantes para o destaque de estruturas celulares ou teciduais. Uma vez que o processo de desmineralização é induzido por meio ácido, tecidos mineralizados submetidos à conservação em formalina poderão sofrer perda de substância mineral, se o meio em que estiverem acondicionados se tornar ácido.

Currey et al. (1995) investigaram o efeito do formaldeído sobre as propriedades mecânicas do osso bovino. Segundo os autores, é improvável que a exposição prolongada (maior que 24 horas) do osso à formalina a 10%, não tenha nenhum efeito sobre suas propriedades mecânicas. Contudo, não se sabe se os efeitos são intensos o suficiente para serem detectados pelos métodos comuns de engenharia empregados para medir tais propriedades. Os resultados de alguns testes aplicados apresentaram propriedades mecânicas significativamente diferentes, quando comparados ao grupo-controle.. Os autores ressaltam que foram empregados testes estáticos, e que os resultados de testes com alto índice de resistência podem ser afetados mais intensamente, e sugerem a continuação dos estudos para melhor compreensão do efeito da formalina sobre as propriedades mecânicas do osso.

Sesso (1998) ressalta que as principais alterações celulares conseqüentes à fixação pelo formol são: (1) tendência à separação celular, isto é, as células tornam-se mais isoladas; (2) as mitocôndrias nem sempre são preservadas; (3) o citoplasma contrai-se em relação ao núcleo e (4) nas mitoses, os cromossomos são mal fixados. O autor descreve os fatores que afetam a velocidade de penetração dos fixadores nos diferentes tecidos, sendo que esta velocidade depende principalmente do tipo de fixador, da sua concentração, da textura do órgão a ser fixado e da temperatura, esta última funcionando como catalisador do processo de fixação. Por exemplo, uma peça imersa em formol aquecido a 50°C estará fixada em uma hora, já à temperatura ambiente, este tempo deverá ser de 12 horas. A elevação da temperatura aumenta a velocidade de fixação e a penetração do fixador na intimidade dos tecidos. A fixação por imersão é o meio mais utilizado para fixar órgãos e tecidos, porém, é necessário que o tecido a ser fixado seja imerso no fixador imediatamente após a sua retirada do organismo. E essa retirada deve ser feita a partir, preferencialmente, de um organismo, anestesiado ou morto há, no máximo, alguns minutos.

O tamponamento de uma solução fixadora tem por objetivo neutralizar o pH ácido, e as conseqüências decorrentes de tal fato. Pode ser realizado com diversas substâncias dentre as quais destacam-se o carbonato de cálcio (MICHALANY, 1990) e o fosfato de sódio monohidratado mais amplamente utilizado (SESSO, 1998).

Para espécimes pequenos, com cerca de 3mm de espessura, a fixação em formaldeído por menos de 24 horas pode ser suficiente e, deste modo, permite a recuperação antigênica na técnica de imunistoquímica. Mas em peças maiores, a fixação deve ser de, no mínimo, 24 horas para que as ligações cruzadas entre as proteínas causadas pela fixação possam ser completadas. Do contrário, essas ligações ocorrem somente na periferia da peça, ficando o interior não fixado onde ocorre o fenômeno de autólise, ou seja, decomposição destas proteínas estruturais. Por outro lado, a fixação prolongada por formaldeído pode dificultar a técnica de recuperação antigênica, portanto não é recomendado exceder 48 horas de fixação, no caso do processo imunistoquímico (WERNER et al., 2000).

Vasconcelos (2000) cita que em lesões hemorrágicas ou órgãos muito vascularizados, o formol origina um precipitado artificial chamado “pigmento de formol”, resultante da catabolização anormal da hemoglobina, e confere aos tecidos uma coloração escurecida, próxima ao marrom. Porém, quando é empregado o formol tamponado, o pigmento não se forma.

Segundo Alves (2002), a concentração iônica do fixador deve ser equilibrada, portanto a neutralização é importante. Na preparação dos fixadores consideram-se, entre outros fatores, o pH da solução e sua tonicidade. O pH parece ser um dos elementos mais importantes a se considerar, pois os resultados obtidos com fixadores não tamponados são muito variáveis. Os tampões estabilizam as modificações de pH que acompanham a morte celular à medida que o fixador penetra nos tecidos. Geralmente a fixação faz-se a um pH fisiológico (7,2 a 7,5). A formalina a 10% tamponada é ainda a substância fixadora que traz os melhores resultados nas diversas circunstâncias. O custo é baixo, o tecido pode manter-se por um longo período sem se deteriorar e é compatível com a maioria das colorações especiais. A formalina pura é uma solução concentrada (40%) de formaldeído em solução aquosa. Assim, a solução de formalina a 10% representa a solução de formaldeído a 4%. O volume do fixador deve corresponder a 10 vezes o volume do tecido. A fixação pode efetuar-se à temperatura ambiente ou no caso de peças muito grandes pode-se elevar a temperatura acelerando a velocidade de penetração do fixador. A velocidade de penetração do fixador mais empregado (formalina a 10%) é

de cerca de 1mm/h, o que implica várias horas de espera para a maioria das amostras.

As soluções conservadoras ou fixadoras à base de formalina são muito usadas para fixar cadáveres. O fixador mais empregado, por seu fácil preparo e custo acessível, é a formalina, sobretudo para peças de grande volume ou cadáveres. Cadáveres quimicamente preservados com solução de Larssen modificada, a qual, entre outros componentes, apresenta formalina a 10%, são adequados ao treinamento das práticas cirúrgicas. A fixação preserva características dos tecidos, como a flexibilidade das articulações, bem como impede a liberação de odores desagradáveis oriundos do processo de decomposição (SILVA, 2004).

Kikugawa e Takashi (2004) estudaram o efeito da conservação em formalina sobre as propriedades mecânicas e resistência à fratura do osso cortical bovino. Utilizaram, para isso, análise quantitativa dos elementos inorgânicos diluídos no líquido conservante e análise de pH, previamente à fixação, bem como em 7 dias, 30 dias e 140 dias de conservação. Os autores concluíram que a formalina aumenta a fragilidade do osso em um período relativamente curto, aumentando a rigidez e diminuindo a resistência à fratura, tornando-o mais quebradiço. Observaram que a concentração dos elementos inorgânicos diluídos na formalina conservante aumentou proporcionalmente ao período de preservação. Os autores ainda relataram que estes minerais, durante a exposição prolongada reagem e promovem a neutralização do pH, alterando o pH inicial de 4,0 para em cerca de 7,0.

Tomasi et al. (2005) investigaram a desmineralização de fragmentos de osso ovino de 5mm de espessura e 15mm de diâmetro, que foram imersos em 100ml de diferentes soluções fixadoras: (1) formol a 5%, 10% e 20% em água destilada; (2) formol a 10% aquoso tamponado com carbonato de cálcio e (3) formol a 10% tamponado com fosfato (pH 7,2). As amostras foram mantidas imersas nas soluções em três tempos diferentes: quinze dias, três meses e dez meses. Os autores verificaram que a perda de substância mineral, nos períodos avaliados, foi mínima, oscilando entre 0,3% e 1,3% de perda de peso. Após os períodos de conservação os espécimes foram desmineralizados em ácido nítrico a 7% e constatou-se uma redução no peso entre 45% e 64% do peso total, isto permitiu determinar que a perda de peso durante a fixação é mínima se comparada com a massa inorgânica

total existente na amostra. Entretanto, os autores sugerem a realização de pesquisas que quantifiquem o cálcio, bem como análises radiográficas de fragmentos ósseos conservados em formol até um período de 10 meses. Os autores lembram ainda que o ácido fórmico, produto resultante do formol exposto à luz e ao tempo, é utilizado em diversas soluções desmineralizantes.

Rodrigues (2005) ressalta que, por seu baixo custo, fácil penetração nas peças e ação rápida como fixador (1mm/h), o formol ou aldeído fórmico, tem seu uso intensificado, embora tenha cheiro irritante, e possa lesar mucosas e pele, devendo ser tratado como potente cancerígeno ocupacional. O formol ou formalina é uma solução aquosa saturada de aldeído fórmico a 40%, que se decompõem facilmente torna-se prejudicial às colorações histológicas. Pode ser adquirido na forma P. A. (*pro-analysis*), acondicionado em vidros com 1000ml, sem impurezas. A formalina é preparada em solução aquosa a 10% para a fixação de peças. Esta solução é ligeiramente ácida, porém, pode ser tamponada com fosfato de sódio monobásico e fosfato de sódio bibásico anidro. Segundo o autor, o formol ou formalina é a substância fixadora que permite a manutenção de cadáveres viáveis para estudos por um longo período de tempo sem deterioração.

2.2 Densidade Radiográfica

Existe um grande número de estudos sobre a densidade radiográfica do tecido ósseo, desenvolvidos principalmente por pesquisadores que trabalham com implantes osteointegrados (LEKHOLM; ZARB, 1985; JOHNS et al., 1992; BANDEIRA et al., 2000; MISCH, 2000; DAVARPANAH, 2003; HOMOLKA et al., 2002; LINDH; OBRANT; PETERSON, 2004; PORTER; VON FRAUNHOFER, 2005; RODRÍGUES et al., 2005; CAÚLA; BARBOSA; MACHADO, 2006).

A preocupação com a influência dos tecidos moles nos valores da densidade radiográfica do tecido ósseo ganha importância nas pesquisas que utilizam ossos secos para tal e na interferência que eles podem causar no resultado dos exames em pacientes vivos. Para tanto, Laskey, Lyttle e Flaxman (1992) realizaram um

estudo com diferentes simuladores: água e gordura animal, sobre uma lâmina de alumínio, que simulava o tecido ósseo da cabeça. O modelo foi escaneado com diferentes espessuras dos materiais simuladores. Os autores observaram que os valores da densidade mineral óssea decresceram com o aumento da espessura dos tecidos moles simulados. Concluíram então que, em pacientes obesos, que apresentam espessuras maiores de tecido adiposo, as medidas de densidade óssea podem ser menos precisas.

Segundo Nóbrega e Lima (2000), existem dois tipos de tecido ósseo: o cortical ou compacto e o trabecular ou esponjoso. O osso cortical é denso e compõe cerca de 80% do esqueleto, constitui a parte externa de todas as estruturas esqueléticas, exerce a função de força mecânica, recebendo as origens e inserções musculares, e função de proteção, embora ainda possa participar de respostas metabólicas quando for necessário. Já o osso trabecular é encontrado na porção interna dos ossos, apresenta uma atividade metabólica mais intensa que o osso cortical e fornece o suprimento mineral nos estados de deficiência após serem esgotadas as reservas sangüíneas provenientes da dieta.

Sarmiento (2003) lembra que, por meio da avaliação da densidade do tecido ósseo, é possível detectar precocemente lesões locais ou doenças sistêmicas, além de se poder, quantitativamente, acompanhar o processo de evolução ou reparação do tecido ósseo. Isto atesta a importância da correta avaliação deste dado pelo cirurgião-dentista nas manobras diagnósticas, terapêuticas e de preservação.

Fogelman e Blake (2000) analisaram várias modalidades diagnósticas na avaliação da densidade óssea. Os autores afirmam que a radiografia apresenta limitações pelo fato de sobrepor as estruturas e, portanto, existe a possibilidade da desmineralização diferir de uma área para outra no tecido ósseo e isso não ser observado. Além da técnica radiográfica, existem outros métodos de análise da densidade óssea, como a tomografia computadorizada quantitativa (QCT) a tomografia microcomputadorizada (pQCT), a ultra-sonografia quantitativa (QUS), a técnica de medida de absorção radiográfica (DXA) e a evolução da DXA chamada pDXA. Essas técnicas variam em valores de radiação, acurácia, aplicabilidade, e informação sobre a qualidade óssea ou densidade. A pDXA é a evolução da técnica de DXA, mas é realizada em ossos da periferia do esqueleto, como a porção distal

do rádio e o calcâneo. Esta técnica apresenta como vantagem a necessidade de uma dose de radiação muito baixa, e uso de equipamentos menores, com custo ainda mais baixo. A QCT é comumente utilizada para avaliação da densidade óssea através do exame do osso trabecular dos corpos vertebrais, e determina os valores de volume e densidade reais, sem distorção. Pode ser realizada em qualquer aparelho de tomografia, e os valores de densidade são comparados com uma escala de tons de cinza, existente no próprio *software* do aparelho, que serve de referência de calibração destes valores. A dose de radiação é bem menor que a da tomografia computadorizada convencional, existe alta precisão na avaliação do osso trabecular vertebral, porém, a desvantagem é o custo do equipamento. A pQCT é indicada para avaliação do antebraço, e fornece informações de volume e densidade em separado do osso cortical e do osso medular da porção distal do rádio. Também apresenta baixa dose de radiação e é preconizada para o esqueleto periférico. A ultrasonografia quantitativa (QUS) é outro método de avaliação da densidade óssea. Utiliza-se o calcâneo por ser de fácil acesso e apresentar grande volume de osso medular, o aparelho mede o grau de atenuação do som ao atravessar o osso medular. Tem a vantagem de não utilizar radiação, o aparelho é leve e pode ser transportado facilmente, e o custo é baixo. As desvantagens desta técnica são a inexistência de padronização dos aparelhos e o fato de a mesma não se encaixar nos critérios e escores da Organização Mundial de Saúde (OMS).

Barros et al. (2001) verificaram que a densidade óssea em mandíbulas foi significativamente maior nas radiografias obtidas de cadáveres com tecidos moles intactos, quando comparadas a radiografias de mandíbulas secas obtidas com o uso de simuladores de tecidos moles como água, cera utilidade e músculo bovino. Os autores sugerem levar-se em consideração que os tecidos cadavéricos estavam em estado de conservação em formalina, o que pode ter influenciado a densidade óssea radiográfica.

Rosenbauer et al. (2001) relatam que, em geral, a mandíbula, por apresentar uma maior proporção de tecido ósseo cortical, apresenta condições melhores para a aplicação de implantes osteointegrados do que o osso esponjoso da maxila. Esta diferença no processo de integração deve-se à densidade óssea distinta entre os dois ossos. Como a mandíbula é o osso móvel da face, recebe, além das tensões originadas pela mastigação, as forças dos músculos motores, que é um conjunto

muscular potente. Esta exigência de movimentos e distribuição de forças causa um aumento de resistência na arquitetura externa da mandíbula, bem como na sua estrutura interna, fazendo desta maneira um osso mais compacto, com uma arquitetura trabecular mais densa, capaz de suportar esforços maiores do que os desprendidos ao esqueleto fixo como o maxilar.

White (2002) relata que a DXA é indicada para diagnóstico e decisão de tratamento da osteoporose, conforme critérios e escore definidos pela OMS em 1994. Esta técnica consegue analisar somente o tecido ósseo desconsiderando o tecido mole e consiste na análise radiográfica da porção proximal do fêmur, da coluna vertebral ou do antebraço, sempre com incidência de dois destes sítios relacionados. Apresenta alta precisão, baixo tempo de execução, baixa dose de radiação e calibração estável.

Alguns estudos têm empregado ossos humanos secos, com ou sem simuladores de tecidos moles, para avaliação da densidade radiográfica. Laskey, Lyttle e Flaxman (1992); Barros et al. (2001); Reis (2001) e Souza, Costa e Veeck (2004) afirmam que os valores dos níveis de cinza sofrem variação com a interposição de tecidos moles ou de simuladores de tecidos entre o feixe de raios X e o filme radiográfico. A densidade radiográfica é um fator importante no desenvolvimento da prática odontológica, principalmente na área da implantodontia, em que o sucesso do tratamento depende, entre outras variáveis, da densidade do trabeculado dos ossos maxilares. Os estudos sobre a densidade óssea podem ser influenciados por inúmeros fatores, além da complexidade das estruturas ósseas encontradas em determinados ossos da face, a presença de órgãos dentários, que os tornam mais diferenciados e de difícil diagnóstico. Estes fatores podem sobrepor-se e interferir, direta ou indiretamente, no resultado do exame radiográfico, como, por exemplo, a existência de tecidos posicionados anterior e posteriormente ao tecido ósseo analisado, como o tecido muscular e o tecido adiposo. Estes estudos que avaliam a influência de vários tipos de simuladores de tecidos moles sobrepostos à mandíbulas secas na avaliação dos níveis de cinza, concluíram que a presença de musculatura e tecido adiposo sobreposto ao tecido ósseo podem influenciar na análise dos valores de cinza em *pixels* da região retromolar mandibular. E que portanto estudos experimentais que avaliem a densidade óssea por diversos métodos e diferentes equipamentos devem considerar a influência dos

tecidos moles que se interpõem entre o osso e a fonte de raios X. Portanto, justificam-se as pesquisas realizadas em ossos secos, ou seja, *in vitro*, com o uso de simuladores de tecidos moles adjacentes a peças ósseas secas.

A densidade dos tecidos atenua os raios X após atravessarem uma estrutura óssea e tecidos moles adjacentes. Esta densidade, quando criteriosamente determinada, pode elucidar o diagnóstico de enfermidades locais ou sistêmicas como a osteoporose. Também avaliar o processo de reparação óssea. Como vantagem, cita-se principalmente a redução de custos quando comparados a outros métodos (PEREIRA; SOUZA; WESTPHALEN, 2004).

Segundo Ourique et al. (2005), diversas técnicas para a quantificação e qualificação da massa óssea como a radiografia morfométrica, que consiste em obter imagens radiográficas e sobre elas, medidas ósseas; a tomografia computadorizada que permite a mensuração da massa óssea em cortes determinados; a fotodensitometria para a quantificação do volume mineral ósseo; e a absorciometria duoenergética por raios X (Dexa). Porém, ressaltam que vários estudos observaram perda mineral óssea na ordem de 30% a 50% antes que as técnicas radiográficas convencionais fossem capazes de auxiliar na detecção da alteração. Por fim, sugerem que a perda óssea pode se apresentar com grande variação individual, embora o osso medular tenha tendência a responder de maneira mais sensível às influências metabólicas do osso cortical. E ressaltam que a avaliação do sítio ósseo candidato a receber implantes deve ser precisa, por meio de exames pré-operatórios como radiografias e tomografias. O conhecimento da densidade óssea é de fundamental importância no planejamento e como dado auxiliar na minimização de interferências, sistêmicas ou locais, negativas ao processo de osteointegração.

Nackaerts et al. (2006), para analisar a densidade mineral óssea em mulheres pós-menopausa, utilizaram 47 amostras de mandíbulas humanas da região de pré-molares oriundas de cadáveres do Laboratório de Anatomia da Faculdade de Medicina de KULeuven em Amsterdam, Holanda. Utilizaram, no intuito de padronizar o brilho e contraste e também permitir a comparação entre os valores densitométricos, um penetrômetro, que é uma escala de alumínio, colocado junto às amostras no momento da radiografia. Os autores tiveram sempre o cuidado de não

permitir o contato direto com a amostra, para evitar a dispersão de *pixels* na imagem radiográfica. As amostras foram radiografadas e descalcificadas progressivamente em ácido clorídrico e, a cada intervalo de descalcificação, eram novamente radiografadas, e a concentração de cálcio era determinado. O estudo pôde determinar que houve uma detecção real na diferença da mineralização óssea de 6,6%, porém a alteração nos valores da densidade óssea radiográfica medida em equivalente de milímetros de alumínio não teve o mesmo comportamento.

Santiago e Vitral (2006) ressaltam a importância de informações sobre a qualidade óssea, principalmente para o planejamento de implantes e distrações osteogênicas, e a necessidade de exames diagnósticos que expressem de maneira clara e objetiva seus resultados, bem como estejam ao alcance do profissional para aplicação rotineira. Para tanto, realizaram uma revisão de literatura sobre os principais métodos de exame e concluíram que a questão de qual é a melhor técnica ou região anatômica para se avaliar a densidade mineral óssea de cada indivíduo, parece ainda sem resposta. Não existe uma técnica perfeita, todas as disponíveis apresentam vantagens e desvantagens. Os autores indicam a tomografia computadorizada para a avaliação dos ossos maxilares por fornecer dados objetivos e precisos da variação da densidade óssea, e possibilitar a avaliação do osso cortical e medular separadamente.

Braga, Gegler e Fontanella (2006) realizaram um trabalho com diferentes materiais e com espessuras diversas, para simular a presença de tecidos moles entre a fonte de emissão de raios X e o tecido ósseo. Para tanto, utilizaram um segmento ósseo mandibular humano fixado em formalina, juntamente com os tecidos moles adjacentes. Realizaram radiografias periapicais desta peça e, após, os tecidos moles foram dissecados e a peça novamente radiografada. Após, foram preparados simuladores de tecido mole de três materiais diferentes: parafina, cera utilidade, resina acrílica autopolimerizável e uma lâmina de músculo bovino. Repetiram-se as radiografias com cada um dos simuladores e com o músculo bovino depois de congelado e também após fixado em formalina 10% tamponada, por 24 horas. As radiografias foram escaneadas e submetidas à aferição da densidade radiográfica por meio do *software* ImageTool[®] v. 3.0. Os autores concluíram que a presença do tecido mole resultou em uma densidade maior do que quando radiografada a peça dissecada, o que confirma a influência do tecido mole na

densidade radiográfica do tecido ósseo. O músculo bovino como simulador apresentou densidade maior do que a peça com tecido mole natural, contraindicando o uso deste simulador como padrão-ouro nestas pesquisas. A fixação do músculo bovino em formalina a 10% por 24 horas não interferiu nos valores da densidade radiográfica.

2.3 Técnicas Radiográficas Digitais

Para a padronização da intensidade de radiação despendida na tomada radiográfica, Carvalho, Pinto e Pinto (1978) utilizaram um penetrômetro. O instrumento consiste em uma escala de diferentes espessuras de alumínio, expressa em milímetros, que é colocada junto ao filme radiográfico durante a obtenção da radiografia. A imagem do penetrômetro na radiografia cria um escore para avaliar a densidade radiográfica das estruturas que são visualizadas no exame radiográfico.

A radiografia digital pode ser direta ou indireta, sendo chamada de direta quando a imagem é adquirida por um detector sensível à energia eletromagnética da luz visível ou dos raios X, e indireta quando utiliza filmes radiográficos e um receptor de imagens, a imagem das radiografias já processadas convencionalmente é digitalizada utilizando-se um escâner ou uma vídeo-câmera (FREDERIKSEN, 1994).

Ortman, McHenry e Hausmann (1982); Dreyer (1993); Southard e Southard (1994) afirmam que, para ser detectada nas radiografias convencionais, a desmineralização óssea deve corresponder a índices entre 30% e 60%. Ou seja, a técnica radiográfica convencional subestima a perda óssea. Por outro lado, a técnica radiográfica digital detecta variações na densidade óssea radiográfica entre 1% e 5,3% (ORTMAN et al., 1985; SOUTHARD; SOUTHARD, 1994).

A aplicação da tecnologia digital à Odontologia proporcionou grande avanço especialmente à Radiologia. O tratamento digital permite a manipulação das imagens radiográficas, o que pode melhorar a qualidade, bem como compensar certas limitações da acuidade visual humana na distinção dos níveis de cinza. A

manipulação das imagens digitalizadas pode mostrar detalhes não visualizados em uma radiografia convencional. Uma das principais vantagens das radiografias digitais é que se podem distinguir até 256 tons de cinza em uma imagem digitalizada, enquanto o olho humano só reconhece em torno de 30 a 40 tons de cinza (FARMAN; SCARFE, 1994), podendo, no máximo, atingir 50 tons (OHKI; OKANO; NAKAMURA, 1994).

Khademi (1996) diferencia os sistemas de radiografias digitais em (1) radiografia digital direta, em que um sensor ligado a um computador substitui o filme radiográfico; (2) radiografia computadorizada, em que se utiliza uma placa flexível fósforo-ativada para a captura da imagem, em substituição ao filme radiográfico convencional; e (3) radiografia digital indireta quando se utiliza um escâner para a digitalização de uma radiografia convencional, transformando-a em imagem digital.

Farman et al. (1996) utilizaram, para comparar densidades radiográficas de resinas compostas, um espessômetro de alumínio de cinco degraus com um milímetro de espessura acrescido a cada degrau superior. Os autores utilizaram um sistema digital direto para obtenção das radiografias e o compararam aos filmes convencionais digitalizados (imagem digital indireta). Concluíram que ambos conseguiram distinguir de forma semelhante os diferentes tons de cinza proporcionados pelas diferentes espessuras das resinas e pelos degraus do penetrômetro.

Vários são os trabalhos encontrados na literatura que utilizaram para a aferição da densidade radiográfica na maxila ou na mandíbula *in vivo* ou *in vitro*, radiografias tecnicamente padronizadas. E um espessômetro ou penetrômetro de alumínio, que proporciona a comparação da densidade radiográfica dos ossos em questão, com a densidade radiográfica do padronizada das diferentes espessuras do alumínio, em mmEq/Al (milímetros equivalentes de alumínio) (SCARPARO, 1995; GARCIA, 1996; SOARES, 1996; PUPPIN, 1997).

Segundo Versteeg, Sanderink e Van Der Stelt (1997), a radiografia digital pode ser tão eficiente na prática clínica quanto à radiografia convencional. Além disso, o computador oferece algumas opções de manipulação das imagens digitais que favorecem o diagnóstico radiográfico. Embora o método direto seja mais rápido

e mais eficiente, a grande maioria dos profissionais não têm acesso a este tipo de equipamento, o que torna o método indireto mais viável, uma vez que qualquer filme radiográfico pode ser digitalizado a partir de um escâner específico e processado dentro de um programa para o gerenciamento das imagens.

A literatura é concordante quanto ao fato de a radiografia é de extrema importância no diagnóstico, porém, a falta de recursos complementares dificulta em muito a elaboração do mesmo. Neste sentido, a imagem digital indireta vem se tornando um exame capaz de mostrar as mudanças estruturais não captadas pela radiografia convencional. As imagens digitais, direta ou indireta, possuem a possibilidade de sofrer tratamento eletrônico melhorando sua qualidade, alterando-se o contraste e o brilho, bem como outros recursos como a obtenção da densidade relativa da imagem através de uma linha, ponto ou área (CLASEN; AUN, 1998).

Watanabe et al. (1999) descrevem as vantagens das imagens obtidas pelos sistemas digitais como: maior facilidade no armazenamento e organização em discos flexíveis e/ou rígidos ocupando pequenos espaços; possibilidade de manipulação das imagens pouco nítidas por meio de ajuste de contraste e/ou brilho, melhorando sua qualidade e evitando, com isso, a necessidade de uma nova exposição do paciente aos raios X; utilizam doses de radiação bem inferiores às do sistema convencional; e permitem a transmissão através da internet para qualquer localidade do mundo em grande rapidez.

A análise das estruturas anatômicas, principalmente o tecido ósseo, tornou-se possível graças à descoberta dos raios X por Röntgen em 1895. A partir deste marco na ciência, inúmeros métodos e técnicas foram desenvolvidos e aperfeiçoados, e cada vez mais se tem à disposição uma série de tecnologias que visam facilitar o diagnóstico e obtenção de dados e informações sobre determinado assunto (BARROS et al., 2001).

Taba et al. (2003) utilizaram radiografias convencionais padronizadas (filme oclusal/técnica do paralelismo) digitalizadas e um *software* específico para avaliar a densidade óssea radiográfica adjacente a implantes de quatro tipos diferentes de superfícies. Concluíram que a análise radiográfica da densidade óssea empregada

neste estudo mostrou-se um método não invasivo que pode ser recomendado para a avaliação da cicatrização óssea.

Pereira, Souza e Westphalen (2004) utilizaram o programa ImageTool[®] para a análise óptica dos níveis de cinza de regiões mandibulares, por ser um programa criado para análise de imagens odontológicas, além de ser de uso livre, sem ônus financeiro e disponível para *download* na internet.

Mussato et al. (2005) utilizaram o sistema digital direto (DenOptix[®]) para analisar a densidade óptica de fibras de reforço associadas a resinas compostas. Os autores ressaltam as vantagens dos sistemas digitais de imagem como a sua maior sensibilidade, objetividade e reprodutibilidade. Tais propriedades aumentam a quantidade de informações, diminuem a variabilidade inerente ao desempenho dos observadores, e viabilizam o emprego de menores doses de radiação.

Berti et al. (2005) compararam a densidade óssea radiográfica, em *pixels* e em milímetros equivalentes de alumínio. Para tanto, utilizaram um penetrômetro de 16 degraus, com 0,3 mm de espessura entre cada um deles. Radiografaram 5 mandíbulas humanas secas com simulador de tecidos moles, as radiografias foram escaneadas e analisadas com o software ImageTool[®]. Após o tratamento estatístico dos dados concluíram que foi possível estabelecer uma relação entre os valores em níveis de cinza, expressos por *pixels* e aqueles em milímetros equivalentes de alumínio, e que a densidade da escala de alumínio utilizada nos degraus 15 e 16, é semelhante a densidade óssea radiográfica das regiões analisadas, podendo ser unidade de medida referencial na análise dos níveis de cinza na mandíbula.

Haiter-Neto e Wenzel (2005) relatam que a subtração radiográfica é aplicada com sucesso na detecção de pequenas alterações no tecido ósseo. A técnica é baseada em pares de radiografias tomadas durante um intervalo de tempo, sendo um processo meticuloso, que exige cuidados para a sua correta execução. Existem alguns fatores que contribuem para a dificuldade da técnica, como a geometria de projeção que deve permitir reprodução, as diferenças de densidade ocasionadas na revelação do filme, ou do escaneamento das radiografias. Neste trabalho, onde compararam o nível de ruído dos dois programas digitais de análise radiográfica, os autores utilizaram 25 pares de radiografias interproximais, e manualmente

determinaram quatro pontos de referência anatômica, como a margem do osso alveolar, a junção cimento-esmalte e as bordas de restaurações metálicas para a análise pareada das radiografias.

Segundo Oliveira et al. (2006), há discussões sobre possíveis variações no tempo de exposição, quilovoltagem e miliamperagem em diferentes tomadas radiográficas, mesmo quando realizadas em um mesmo aparelho com as mesmas calibrações, o que pode afetar o resultado da avaliação da densidade mineral óssea.

Sakakura et al. (2006), concluíram que o exame radiográfico odontológico se apresenta como uma ferramenta importante na avaliação clínica principalmente por seu fácil emprego. Utilizaram, em seu estudo, radiografias odontológicas digitalizadas, analisadas por meio de um *software* específico, para a avaliação da densidade mineral óssea nas regiões de interesse ao redor de mini implantes colocados nas tíbias de ratos, e este demonstrou ser um método eficiente para a avaliação da variabilidade da densidade mineral óssea.

Kirsten et al. (2006) compararam a densidade óptica radiográfica de fragmentos ósseos mandibulares de suínos com a densidade óptica radiográfica de penetrômetros de alumínio e a densidade dos penetrômetros entre si. Utilizaram dois penetrômetros de alumínio de diferentes fabricações, constituídos por 16 degraus, com 0,3 mm de espessura entre cada um deles e cinco fragmentos da cortical vestibular de mandíbulas secas de suínos. Os fragmentos e os penetrômetros foram radiografados com filmes *Ultra-speed*, as radiografias foram digitalizadas e avaliadas através do programa ImageTool[®], de acordo com áreas selecionadas nos fragmentos ósseos e nos penetrômetros, conforme a semelhança entre as tonalidades de cinza. A análise dos resultados pelos testes estatísticos ANOVA e Tukey mostrou ausência de diferenças estatísticas significantes dos valores de *pixels* entre os fragmentos ósseos e o degrau 3 (3,6 mmEq/Al), apenas do penetrômetro nacional ($p > 0,05$). Observou-se que houve diferenças estatisticamente significantes dos valores de *pixels* nos degraus 1 (3,0 mmEq/Al), 2 (3,3 mmEq/Al) e 3 (3,6 mmEq/Al) entre os penetrômetros de fabricação nacional e alemã ($p < 0,05$). Concluíram que foi possível atribuir valores em milímetros equivalentes de alumínio à densidade dos fragmentos ósseos analisados e que

existe diferença da densidade em *pixels* entre penetrômetros constituídos pelo mesmo metal, porém de diferentes procedências.

3 PROPOSIÇÃO

3 PROPOSIÇÃO

Com base na análise da literatura este trabalho teve por objetivos:

- Verificar o efeito sobre a densidade radiográfica da conservação de espécimes anatômicos em solução aquosa de formalina 10% e em solução aquosa de formalina 10% tamponada com fosfato ácido de sódio monohidratado e fosfato dissódico anidro (FTFA).
- Comparar as variações sobre a densidade radiográfica causadas pela formalina 10% e pela FTFA.
- Verificar o efeito causado sobre a densidade radiográfica do tecido mole, pela conservação em formalina 10 % e em FTFA.
- Verificar e comparar a concentração de cálcio existente nas substâncias fixadoras no período de 90 dias.

4 MATERIAIS E MÉTODO

4 MATERIAIS E MÉTODO

4.1 Aprovações do Projeto

O projeto da presente pesquisa foi aprovado pela Comissão Científica e de Ética da Faculdade de Odontologia (PUCRS) sob o número 125/05, e pelo Comitê de Ética em Pesquisa (PUCRS) sob o número 05/02886(Anexos A e B).

4.2 Delineamento

O estudo caracteriza-se por ser *in vitro*, comparativo, e pareado entre os grupos.

4.3 Amostra

O cálculo amostral realizado por meio do software nQuery Advisor versão 3.0 (*Statistical Solutions*, Dublin, Irlanda), fixando um poder de 80% e uma margem de erro de 5%. Com base no estudo piloto, concluiu-se que uma amostra de dez coelhos seria suficiente.

A amostra foi constituída por dez coelhos (*Oryctolagus cuniculus*), fêmeas adultas, de 6 meses de idade e peso médio de 3825g, provenientes do Biotério Central da Universidade Federal de Pelotas (UFPel). Após o experimento, os tecidos biológicos foram doados à disciplina de Anatomia dos Animais Domésticos da Faculdade de Medicina Veterinária da mesma Universidade.

Os animais foram anestesiados com Zoletil 50[®] (cloridrato de tiletamina e cloridrato de zolazepam) (Verbac do Brasil, São Paulo, Brasil) na dosagem de 20mg/kg, e submetidos à eutanásia por luxação cervical. Após, as cabeças, os

membros pélvicos e torácicos, foram dissecados do restante do corpo. As cabeças sofreram um corte mediano, o que resultou em duas hemicabeças, direita e esquerda, e foram preservados nestas peças, os tecidos moles, bem como o tecido de revestimento externo dos animais, mantidos na sua integridade (Figura 1). Para o corte, utilizou-se uma serra manual em arco do tipo usado para corte em encanamentos de policloreto de vinila (PVC). Os membros pélvicos tiveram o tecido de revestimento removido, permanecendo o tecido muscular, cartilaginoso e adiposo (Figura 2).

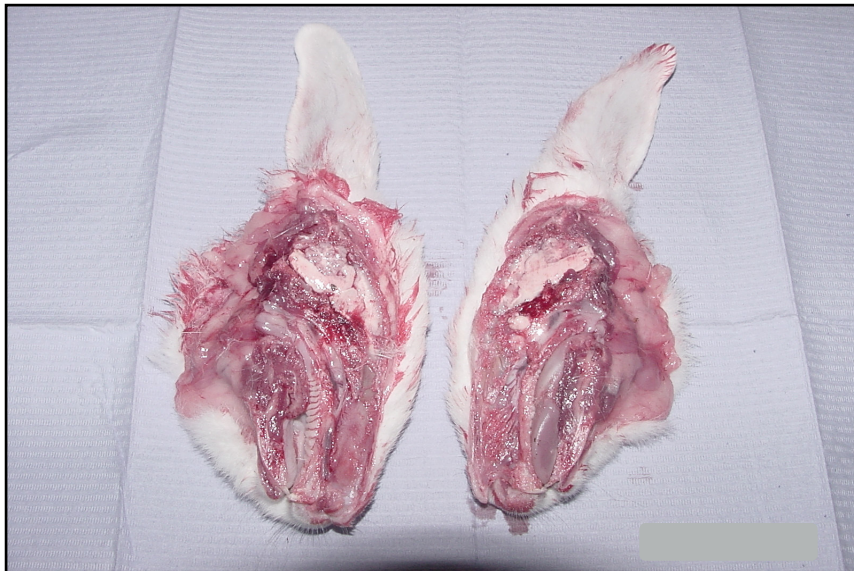

Figura 1: Cabeça seccionada no plano mediano, originando duas hemicabeças: Direita e Esquerda

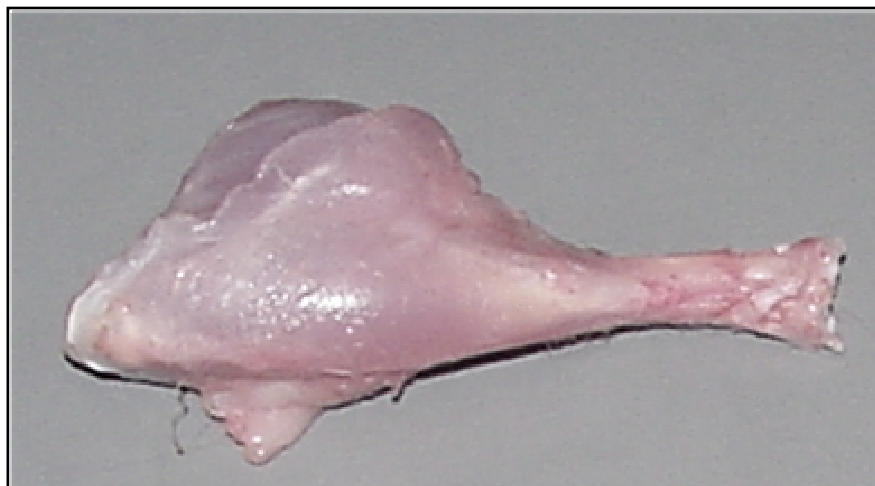

Figura 2: Membro pélvico Esquerdo

Os membros torácicos tiveram todo tecido mole adjacente removido, de modo que permaneceu somente tecido ósseo e o perióstio das regiões de inserção muscular, que só é possível ser removido por maceração (Figura 3).

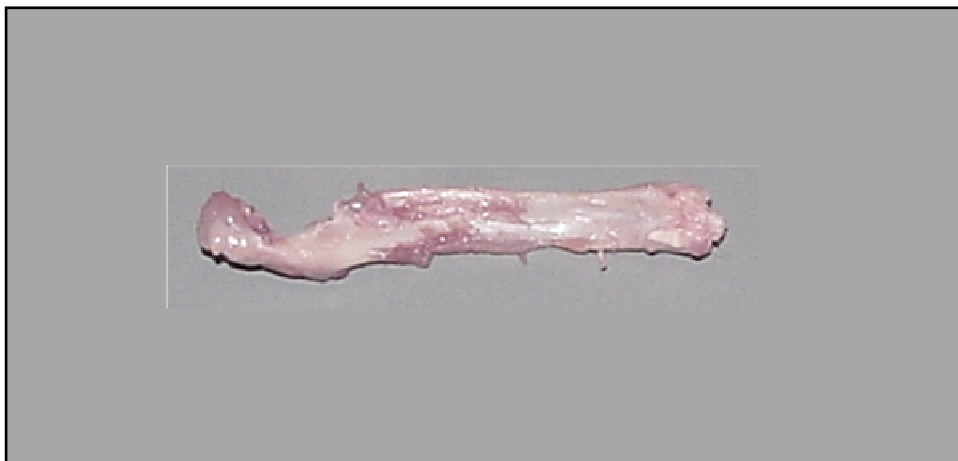


Figura 3: Conjunto rádio/ulna Esquerdo

As peças foram, então, radiografadas com o aparelho Philips[®] (Best, Netherlands, 140 kVp), na Faculdade de Medicina Veterinária-UFPEL, empregando-se filmes T-MAT G /RA 24X30cm (Eastman Kodak Co, Rochester, NY, EUA) com distância focal de 100cm e tempo de exposição de 1/40 segundos, com quilovoltagem de 40kVp e miliamperagem de 5mAs.

As peças anatômicas foram dispostas sobre o dispositivo “*Potter-Bucky*” para a tomada radiográfica, sempre na mesma posição, ou seja, todas as peças esquerdas colocadas na parte superior e identificadas com o marcador radiopaco letra “E”, as peças direitas na parte inferior e identificadas com a letra “D”. No centro foi colocado o penetrômetro, com a escala ascendente de seus degraus da direita para a esquerda do operador do aparelho de raios X, tendo-se o cuidado de evitar que as peças tocassem os marcadores bem como o penetrômetro. Além disso, ainda estavam presentes na mesa os identificadores da amostra e da data (Figura 4).

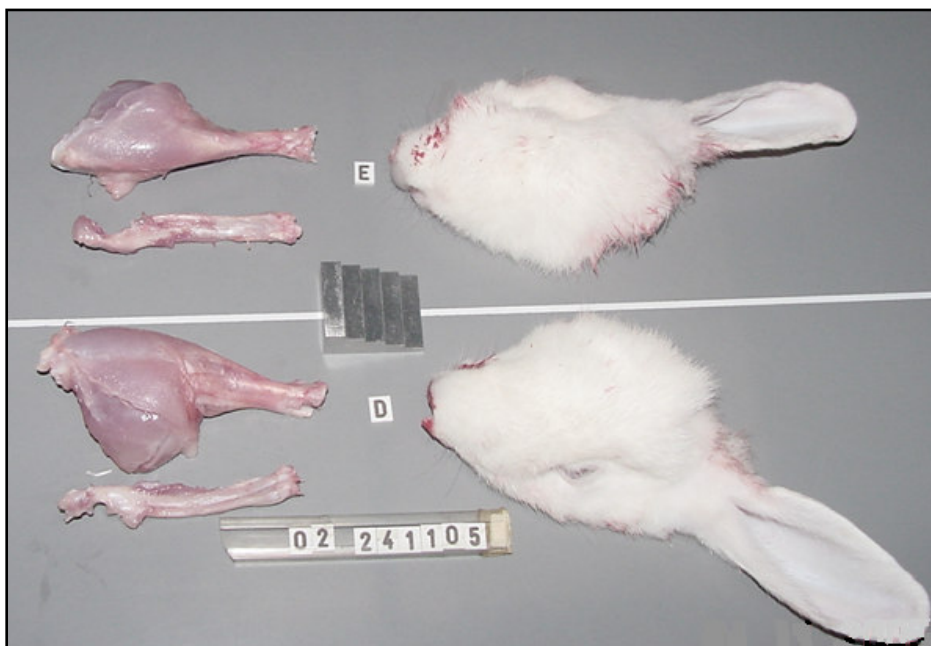


Figura 4: Peças anatômicas em posição para a tomada radiográfica

O aparelho possui um localizador luminoso que divide o chassis em quatro quadrantes, o que auxilia em conseguir o posicionamento correto das peças (Figura 5).

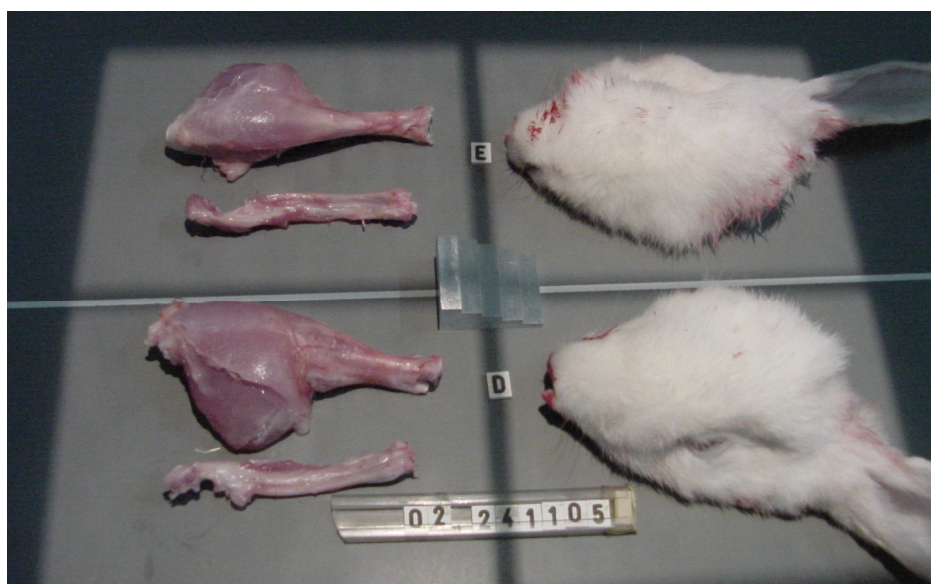

Figura 5: Localizador luminoso do aparelho que serve como guia para o posicionamento do motivo a ser radiografado

Por ocasião das tomadas radiográficas, foi empregado um penetrômetro com cinco degraus de alumínio, sendo que, para a leitura da densidade radiográfica,

utilizaram-se os dois primeiros degraus (CARVALHO; PINTO; PINTO, 1978; TROUERBACH et al., 1984; SOUTHARD; SOUTHARD, 1994).

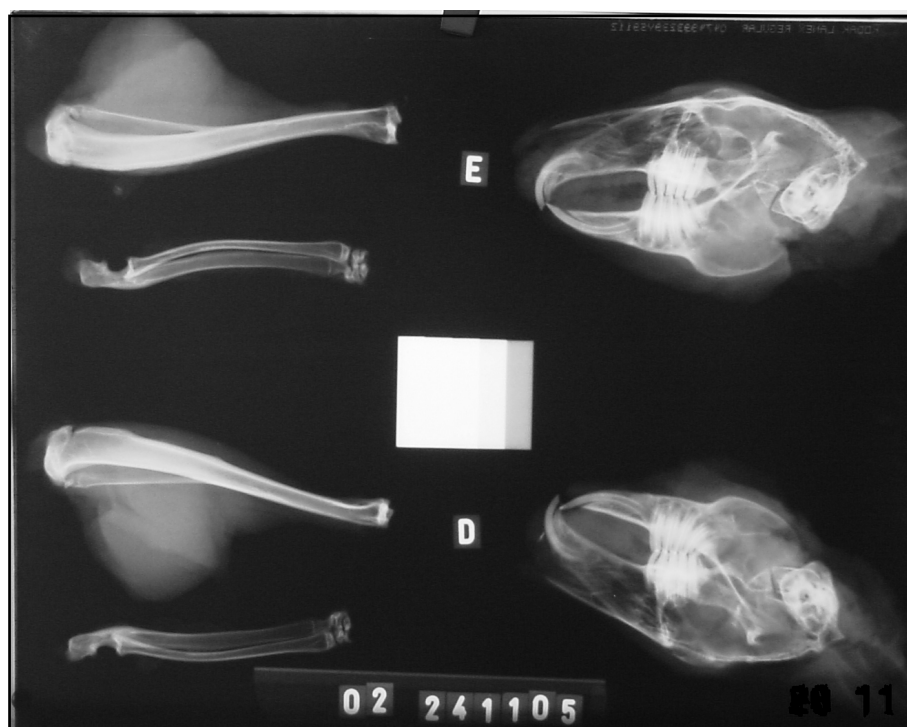

Figura 6- Radiografia das peças anatômicas, marcadores e penetrômetro

Cada uma das peças anatômicas de cada coelho foi acondicionada em um recipiente contendo uma das seguintes soluções: (1) formalina a 10% pH 4,0; (2) formalina a 10% tamponada com fosfato ácido de sódio monohidratado e fosfato dissódico anidro (FTFA) com pH 7,0, (Figura 7). Ambas as soluções fixadoras foram manipuladas a partir de formaldeído (aldeído fórmico) a 38% P.A. (CH_2O)- Synth (São Paulo SP, Brasil) (Figura 8), como nas formulações apresentadas a seguir, nos laboratórios da Farmácia In Vivo, (Pelotas, RS, Brasil).



Figura 7: Fosfato ácido de sódio monohidratado e fosfato dissódico anidro P.A. Synth®



Figura 8: Formaldeído (aldeído fórmico) a 38% P.A. (CH₂O).- Synth®

Formalina 10% (solução 1) (pH 4,0), cada litro contém:

Formaldeído 38%	100ml
Água destilada	900ml

Formalina 10% tamponada com fosfatos (solução 2) (pH 7,0), cada litro contém:

Formaldeído 38%	100ml
Fosfato ácido de sódio monohidratado	4,0g
Fosfato de sódio bibásico anidro	6,5g
Água destilada	900ml

O coelho número 01 teve suas peças direitas acondicionadas na solução 1 e as peças esquerdas na solução 2, o coelho seguinte teve essa distribuição inversa, ou seja, as peças direitas foram acondicionadas na solução 2 e as esquerdas na solução 1, e assim consecutivamente até o coelho 10, de modo que as soluções receberam o mesmo número de peças direitas e esquerdas.

O volume da solução fixadora correspondia a dez vezes o volume do espécime acondicionado que foi aferido previamente da seguinte maneira: em um recipiente volumétrico preenchido por água, mergulhou-se uma hemicabeça e verificou-se um aumento do volume no frasco, diminuindo-se este valor final do valor inicial temos como resultado o volume da hemicabeça. O mesmo foi realizado com o membro pélvico e com o conjunto rádio e ulna. De posse desses valores, os mesmos foram multiplicados por 10. Foi realizado o arredondamento para mais, e volumes calculados resultaram como segue: as hemicabeças em recipientes de prolipropileno (Sanremo[®], Esteio, RS, Brasil) com 1200ml de solução, os membros pélvicos em recipientes (Sanremo[®]) com 340ml de solução e o conjunto rádio e ulna (membros torácicos) em recipientes (Sanremo[®]) com 150ml de solução.

Após permanecerem em imersão nas soluções conservadoras, os espécimes foram radiografados novamente, mantendo-se a mesma posição e regime radiográfico da primeira tomada radiográfica, nos intervalos de 1 dia, 15 dias, 30 dias e 90 dias. A cada intervalo entre os tempos de análise as recipientes eram armazenados em um ambiente protegido da luz.

Foi retirada uma amostra de 10ml de cada solução antes da colocação das peças. Estas amostras tiveram seu pH medido e foram submetidas a um espectrofotômetro Autolab Boehringer® (São Paulo SP, Brasil) para a verificação e quantificação de cálcio (comprimento de onda de 580 a 620 nanômetros), no laboratório de análises clínicas “Osvaldo Cruz”, Pelotas-RS. Novamente no tempo de 90 dias colheu-se uma amostra de cada recipiente, da seguinte forma: As peças foram removidas dos recipientes, as soluções foram agitadas para que o material precipitado no fundo do recipiente se misturasse com o líquido, e então removia-se 10ml de cada frasco. A pipeta era lavada a cada troca de frasco, e acondicionava-se o líquido amostral em frasco de polipropileno (Fada®, Glorinha, RS, Brasil), com tampa lacre e numeração correspondente (Figura 9).



Figura 9: Frascos de polipropileno com capacidade de 10ml (Fada®), com numeração correspondente, encaminhados para análise química das amostras dos fixadores.

Estas amostras foram analisadas no mesmo espectrofotômetro da análise anterior, para avaliar e quantificar a presença de cálcio, depois foi medido o pH final com o uso de fitas de aferição de pH Merck® (pH 0-14, Merck KGaA, Darmstadt, Alemanha). Estes valores foram anotados em planilhas específicas para posterior análise estatística (Apêndice A).

4.4 Processamento dos Filmes

O processamento dos filmes foi realizado na processadora automática Revell® (São Paulo, Brasil), pertencente à disciplina de Radiologia da Faculdade de Medicina Veterinária da UFPel, sempre imediatamente após a tomada radiográfica, com temperatura de 30° C e tempo 2,5 minutos de seco a seco.

4.5 Digitalização das Radiografias

As radiografias convencionais foram digitalizadas em um escâner de mesa HP Scanjet 6100C (Hewlett Packard Co., Loveland, Colorado, EUA, Figura 10) pertencente a disciplina de Radiologia da Faculdade de Odontologia da Pontifícia Universidade Católica do Rio Grande do Sul (PUCRS). Todas as radiografias foram digitalizadas em 300 DPI (pontos por polegada), no formato BMP (Windows Bitmap), e tiveram brilho e contraste ajustados para uma melhor visualização. O brilho foi definido em 157 e o contraste em 150. O escâner possui as seguintes características: área de escaneamento de 216 x 356 mm, peso de 9,8kg, voltagem entre 110 e 240 Volts e 50/60 Hz de ciclagem, e tempo de escaneamento do filme de 8 segundos.

4.6 Análise das Radiografias

Depois de digitalizadas, as radiografias foram analisadas no programa ImageTool[®] 3.0 for Windows (University of Texas Health Sciences Center at San Antonio-UTHSCSA, Texas, EUA), que disponibiliza áreas de dimensões pré-estabelecidas para análise (Figura 11). As áreas analisadas tinham a dimensão de 32x32 *pixels* e, a densidade sendo calculada pelo programa era imediatamente registrada em planilha idealizada para tal fim (Apêndice A).

Os requisitos mínimos exigidos pelo programa de análise das Imagens ImageTool[®] foram: Processador Intel 80486 ou superior, mínimo de 8 MB de memória RAM, sendo recomendado 16 MB, monitor com capacidade para 256 cores ou mais e com resolução mínima de 800 x 600 dpi, Microsoft Windows 95[™] ou Microsoft NT[™] versão 3.51, *pixels* com 8 *bits* (1 byte) para a escala de cinza.



Figura 10: Escâner empregado na digitalização

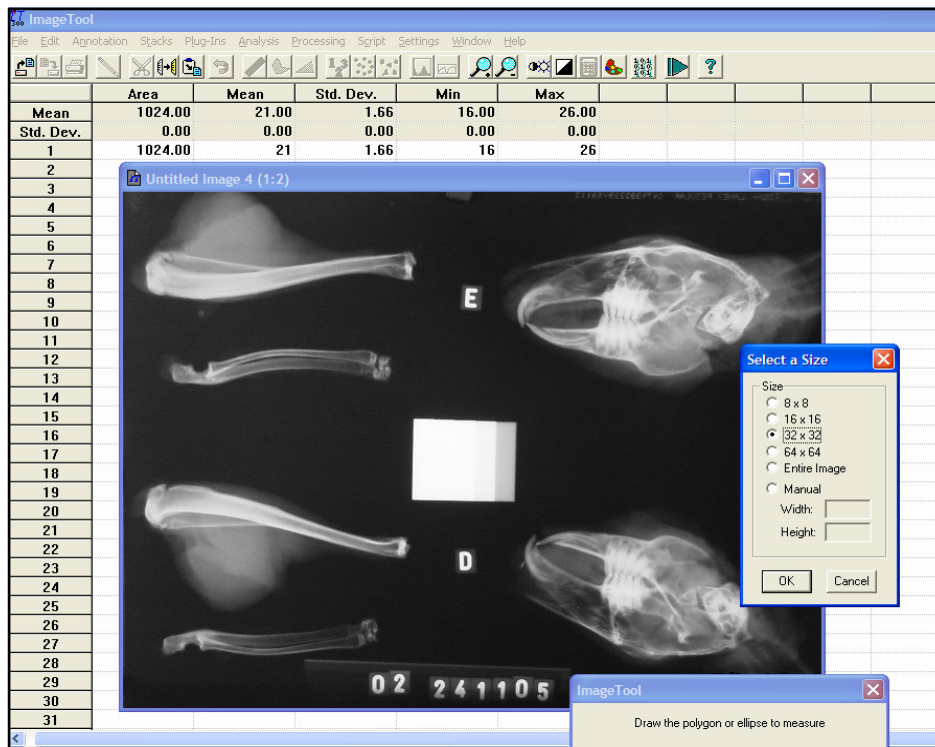


Figura 11: Tela do programa ImageTool®, em que se pode optar pelas diferentes dimensões de área pré estabelecida

Para avaliação da densidade radiográfica, foram selecionadas regiões de cada peça na radiografia. No conjunto rádio e ulna, três regiões: (1) área central na epífise proximal do rádio; (2) área central na porção média da diáfise do rádio; (3) área central na epífise distal do rádio (Figura 12).

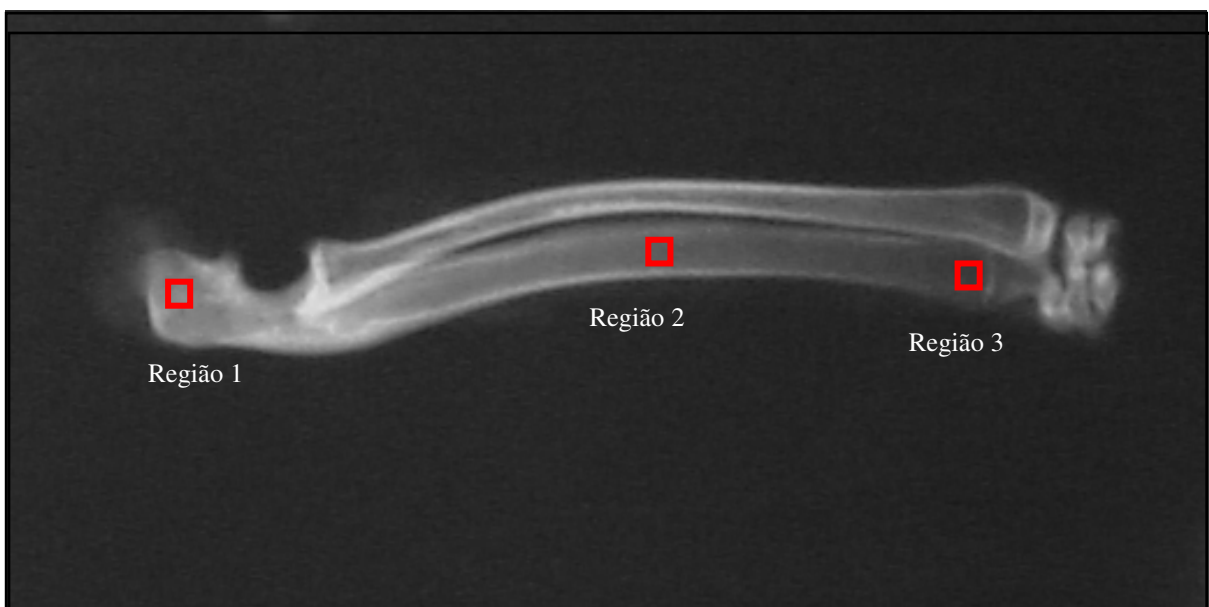

Figura 12: Radiografia do conjunto rádio/ulna direito, em evidência as três regiões analisadas

Nos membros pélvicos quatro regiões: (1) área central na epífise proximal da tíbia; (2) área central na porção média da diáfise da tíbia; (3) área central na epífise distal da tíbia.e (4) região constituída exclusivamente de tecido mole, adjacente às tíbias com uma área sobre o centro da área de tecido mole (Figura 13).

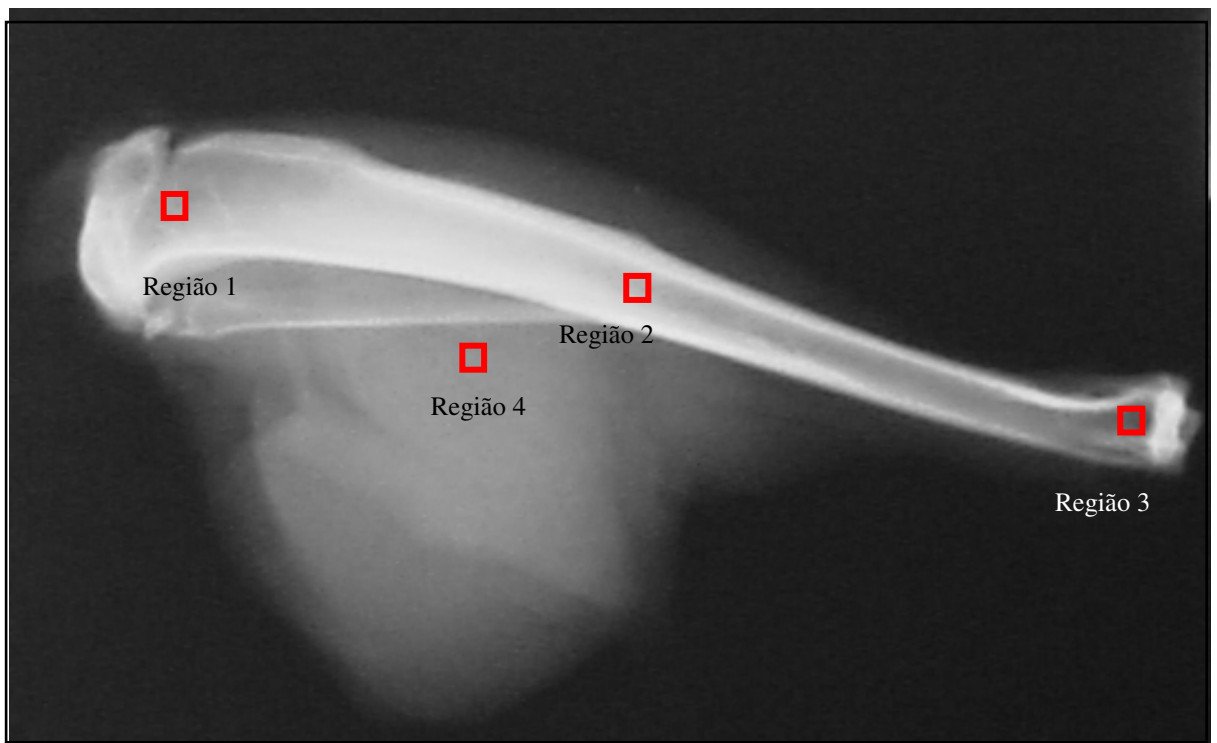


Figura 13: Radiografia do membro pélvico direito, em evidência as quatro regiões analisadas

Nas hemicabeças, cinco regiões foram analisadas: (1) área no centro da cabeça da mandíbula; (2) área no ponto mais inferior do ângulo da mandíbula; (3) área no ponto mais superior do crânio imediatamente após o seio frontal; (4) área exatamente sobre o sulco da artéria facial; (5) área compreendida superiormente ao terço médio radicular do incisivo central inferior e inferiormente a crista alveolar da mandíbula (Figura 14).

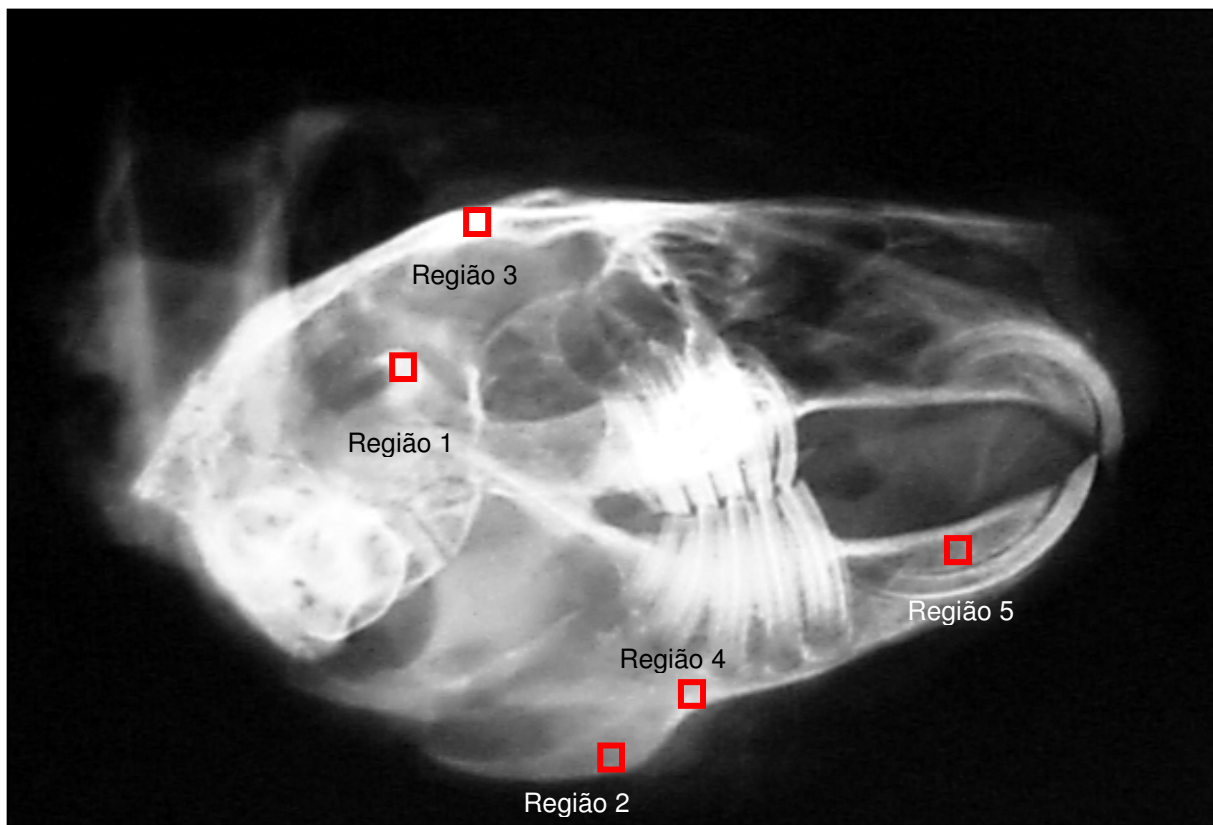


Figura 14: Radiografia da hemicabeça esquerda, em evidência as cinco regiões analisadas

Foram então realizadas três leituras por conjunto rádio/ulna, quatro por membro pélvico e cinco por hemicabeça, em cada um dos dez coelhos e em cada um dos cinco tempos o que totalizou 1200 leituras de densidade radiográfica. Esses valores obtidos foram registrados em uma planilha especialmente elaborada para tal e posteriormente encaminhados para análise estatística.

4.7 Análise dos Dados

O trabalho constituiu-se de quatro experimentos fatoriais, com delineamento em medidas repetidas. Os tratamentos dos experimentos são: o tipo de fixador (formalina a 10% não tamponada e formalina a 10% tamponada com fosfato ácido - FTFA) e tempo de fixação (zero, 1, 15, 30 e 90 dias). A variável resposta foi a densidade radiográfica, obtida de diferentes regiões das distintas peças anatômicas

pelo ImageTool[®]. Os valores da densidade radiográfica registrados pelo programa de análise de imagem foram corrigidos pela densidade radiográfica do penetrômetro, por meio de cálculos matemáticos de proporção.

A combinação entre o coelho e o espécime anatômico constituiu as medidas repetidas, e de cada coelho foram utilizadas seis peças: dois membros pélvicos, dois conjuntos rádio/ulna e duas hemicabeças (metades de uma cabeça). Em todos os experimentos a unidade experimental para o fator tipo de fixador foi o espécime anatômico (peça). Os pares de ossos foram submetidos aos dois tipos de fixadores e, ao longo do tempo, cinco leituras da densidade radiográfica foram efetuadas em cada região das peças anatômicas.

O estudo foi complementado com a análise da quantidade de cálcio liberada pelos ossos nas soluções fixadoras e da alteração no pH destas soluções durante o período de execução do experimento. Também foi realizada uma segunda leitura dos valores das densidades radiográficas das mesmas radiografias, pelo mesmo examinador, num período de sessenta dias após a primeira leitura do último tempo, para verificar o grau de concordância intra-examinador.

Os dados foram inicialmente submetidos ao teste de normalidade de Kolmoroff-Smirnoff. Em seguida, procedeu-se à análise de variância (ANOVA) em medidas repetidas para verificar se os fatores tipo de fixador e tempo de fixação tinham efeito significativo sobre a variável resposta. Para identificar os grupos que diferiam entre si foi procedido o teste de comparações múltiplas de Tukey. Nas análises complementares foram utilizados o teste t de Student e o coeficiente de correlação de Pearson. A análise de variância em medidas repetidas foi realizada por meio do módulo Proc Mixed do programa SAS versão 9.1 (SAS, 2002).

5 RESULTADOS

5 RESULTADOS

Como os dados apresentaram uma distribuição normal, verificada por meio do teste de Kolmoroff-Smirnoff, foi possível proceder à análise de variância de medidas repetidas para verificar se os fatores tipo de fixador e tempo de fixação tem efeito significativo sobre a variável resposta. E após o teste de comparações múltiplas para identificar os grupos que apresentaram variações.

Conforme a Tabela 1, independentemente do tipo de fixador, no tempo zero a densidade foi significativamente maior do que nos demais tempos. Nos tempos 1 dia, 15 dias e 30 dias as densidades não diferem entre si, mas são significantemente maiores do que no tempo 90 dias. Não houve diferença significativa entre as médias de densidade radiográfica dos espécimes acondicionados nos dois tipos de fixador: em solução aquosa de formalina a 10% ($107,50 \pm 14,36$) e solução aquosa de formalina a 10% com tampão-fosfato ($107,70 \pm 11,61$). Na Figura 15 são apresentadas as densidades médias por tempo de fixação, para cada fixador.

Tabela 1: Densidade radiográfica, medida no conjunto rádio/ulna, após diferentes períodos de fixação, nos grupos Formalina 10%, FTFA e globalmente. Porto Alegre, 2007

Tempo	Densidade radiográfica					
	Formalina 10%		FTFA ²		Global	
	Média	Desvio-padrão	Média	Desvio-padrão	Média ¹	Desvio-padrão
Zero	112,04	10,40	110,56	12,06	111,30 ^A	11,12
1 dia	108,49	7,70	107,25	10,57	107,87 ^B	9,13
15 dias	109,72	10,76	108,02	13,13	108,87 ^B	11,86
30 dias	103,78	25,14	109,00	11,53	106,39 ^B	19,46
90 dias	103,50	10,23	103,69	10,75	103,60 ^C	10,34
Global	107,50	14,36	107,70	11,61	107,60	13,02

¹ Médias não seguidas de mesma letra diferiram significativamente entre si ($\alpha = 0,05$), pelo teste de Tukey.

² FTFA = Formalina Tamponada com fosfato ácido de sódio monohidratado e fosfato dissódico anidro.

Os resultados da análise de variância de densidade radiográfica, medida no conjunto rádio/ulna, são apresentados na Tabela 2, em que se verifica não haver

interação significativa entre os fatores tempo de fixação e tipo de fixador. Quanto aos efeitos principais, somente o fator tempo de fixação teve efeito significativo sobre a densidade radiográfica.

Tabela 2: Análise de variância em medidas repetidas para a variável densidade radiográfica do conjunto rádio/ulna. Porto Alegre, 2007

Causa de variação	Grau de liberdade	F	p
Tipo	1	0,01	0,954
Tempo	4	15,29	<0,001
Tempo x Tipo	4	0,98	0,421

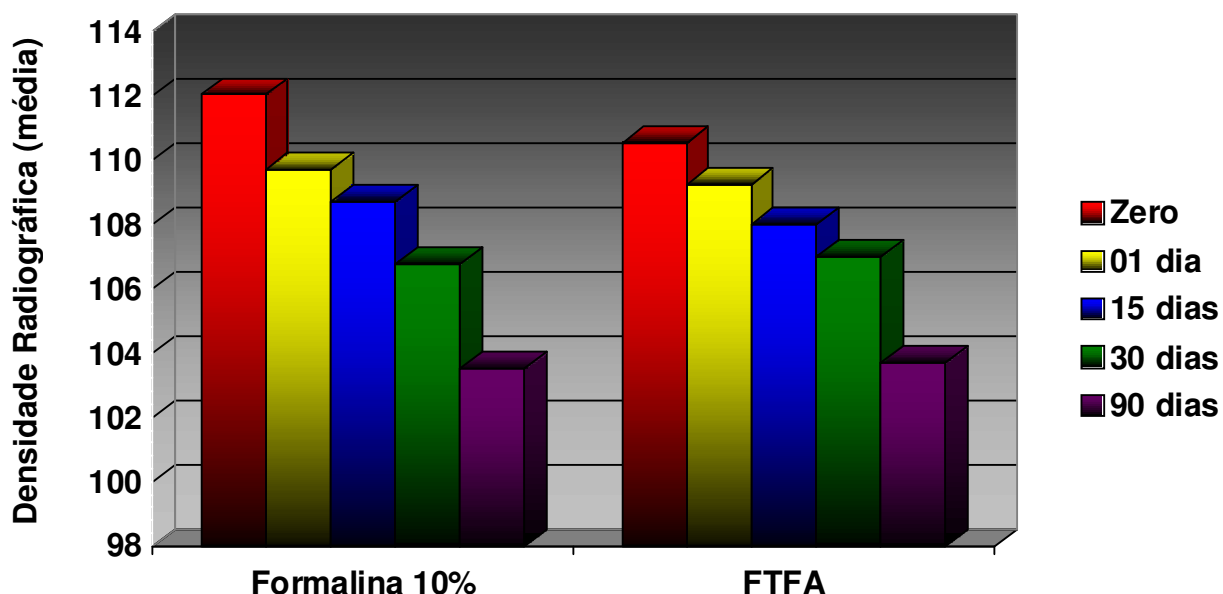


Figura 15: Densidade radiográfica do conjunto rádio/ulna, nos diferentes períodos de fixação em formalina a 10% e FTFA (Formalina Tamponada com fosfato ácido de sódio monohidratado e fosfato dissódico anidro). Porto Alegre, 2007

Conforme a Tabela 3, independentemente do tipo de fixador, as médias de densidade radiográfica dos tempos zero, 1 dia e 15 dias não diferiram entre si, mas foram significativamente superiores às demais. O tempo 30 dias também apresenta uma média de densidade significativamente maior do que no tempo 90 dias (Tabela 3). As densidades médias por tempo de fixação, para cada fixador, são também apresentadas na Figura 16. Não houve diferença significativa entre as médias da

densidade radiográfica dos espécimes acondicionados em solução aquosa de formalina a 10% ($134,61 \pm 19,40$) e solução aquosa de formalina a 10% com tampão-fosfato ($130,56 \pm 23,12$).

Tabela 3: Densidade radiográfica das tíbias, após diferentes períodos de fixação, nos grupos Formalina 10%, FTFA e globalmente. Porto Alegre, 2007

Tempo	Densidade radiográfica					
	Formalina 10%		FTFA ²		Global	
	Média	Desvio-padrão	Média	Desvio-padrão	Média ¹	Desvio-padrão
Zero	140,27	20,23	139,49	27,59	138,88 ^A	23,96
1 dia	140,06	20,48	135,78	24,84	136,92 ^A	22,66
15 dias	135,51	18,40	133,53	23,02	134,52 ^A	20,64
30 dias	131,92	18,08	126,82	18,79	129,37 ^B	18,35
90 dias	124,31	16,64	119,20	18,46	121,76 ^C	17,52
Global	134,61	19,40	130,56	23,12	132,29	21,43

¹ Médias não seguidas de mesma letra diferiram significativamente entre si ($\alpha = 0,05$), pelo teste de Tukey.

² FTFA = Formalina Tamponada com fosfato ácido de sódio monohidratado e fosfato dissódico anidro.

Na Tabela 4 são apresentados os resultados da análise de variância de densidade radiográfica, medida na tíbia, onde se verifica que somente o efeito principal do fator tempo de fixação foi significativo. O efeito principal do fator tipo de fixador e a interação entre tempo de fixação e tipo de fixador não foram significativos.

Tabela 4: Análise de variância em medidas repetidas para a variável densidade radiográfica das tíbias. Porto Alegre, 2007

Causa de variação	Grau de liberdade	F	p
Tipo	1	0,61	0,442
Tempo	4	23,11	<0,001
Tempo x Tipo	4	0,09	0,987

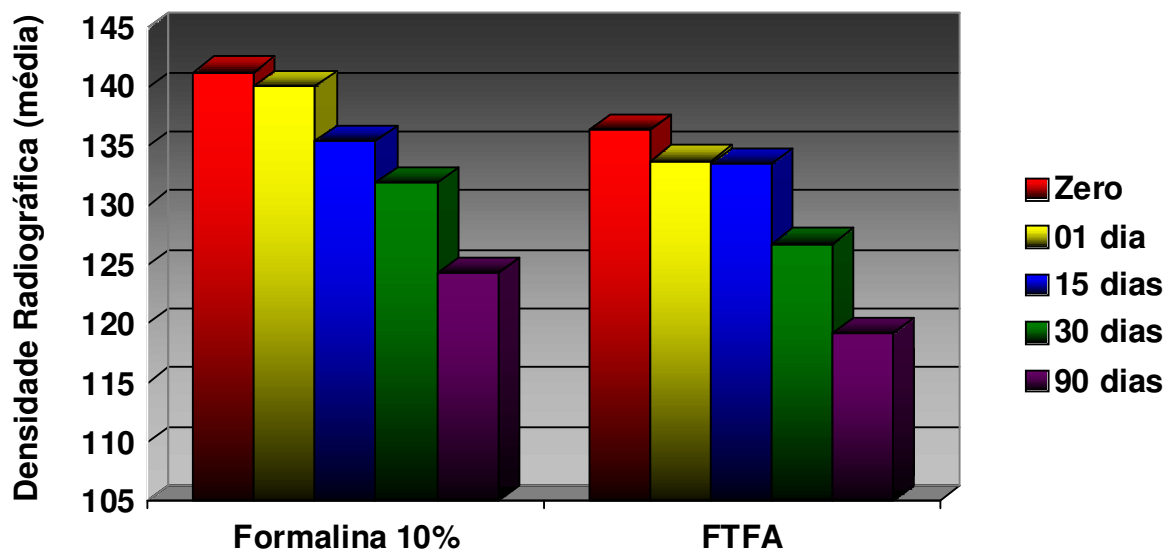


Figura 16: Densidade radiográfica das tíbias nos diferentes períodos de fixação em formalina a 10% não tamponada e FTFA (Formalina Tamponada com fosfato ácido de sódio monohidratado e fosfato dissódico anidro). Porto Alegre, 2007

Com relação à quarta região analisada, o tecido mole dos membros pélvicos, os resultados mostram que não houve diferença estatística entre a densidade radiográfica do tecido mole adjacente aos membros pélvicos conservados em solução aquosa de formalina a 10% ($140,52 \pm 16,53$) e em solução aquosa de formalina a 10% tamponada com fosfato ($136,59 \pm 15,32$) (Tabela 5). A Figura 17 apresenta as médias da densidade radiográfica por tipo de fixador e tempo de fixação.

Tabela 5: Densidade radiográfica da região de tecido mole adjacente à tíbia, após diferentes períodos de fixação, nos grupos Formalina 10%, FTFA e globalmente. Porto Alegre 2007

Tempo	Densidade radiográfica					
	Formalina 10%		FTFA ¹		Global	
	Média	Desvio-padrão	Média	Desvio-padrão	Média	Desvio-padrão
Zero	138,90	18,21	136,29	19,72	137,59	18,15
1 dia	139,86	18,56	136,89	14,56	138,37	17,09
15 dias	143,25	19,98	137,08	15,66	140,16	18,64
30 dias	140,75	12,11	136,75	11,34	138,75	13,09
90 dias	139,88	10,34	135,98	18,17	137,93	14,14
Global	140,52	16,53	136,59	15,32	137,36	16,41

¹ FTFA= Formalina Tamponada com fosfato ácido de sódio monohidratado e fosfato dissódico anidro.

Os resultados da análise de variância mostram que nenhum dos fatores, tipo de fixador e tempo de fixação, teve efeito significativo sobre a variável resposta. Também a interação entre os dois fatores não foi significativa (Tabela 6).

Tabela 6: Análise de variância em medidas repetidas para a variável densidade radiográfica, medida na região de tecido mole adjacente à tibia. Porto Alegre, 2007

Causa de variação	Grau de liberdade	F	p
Tipo	1	0,40	0,533
Tempo	4	0,67	0,617
Tempo x Tipo	4	0,83	0,513

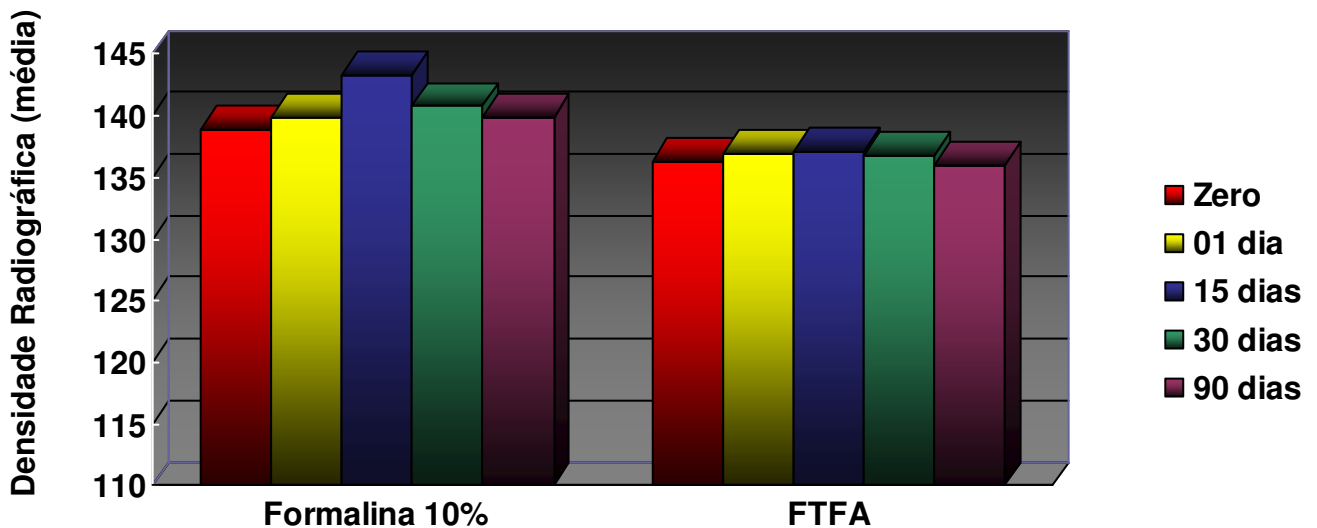


Figura 17: Densidade radiográfica da região de tecido mole adjacente à tibia, nos diferentes períodos de fixação em formalina a 10% não tamponada e FTFA (Formalina Tamponada com fosfato ácido de sódio monohidratado e fosfato dissódico anidro). Porto Alegre 2007

Na Tabela 7, onde são apresentadas as médias de densidade radiográfica aferidas nas hemicabeças nos diferentes tempos de análise, é possível verificar que não houve diferença significativa entre as médias dos espécimes acondicionados em solução aquosa de formalina a 10% ($151,57 \pm 34,04$) e solução aquosa de formalina a 10% com tampão-fosfato ($157,15 \pm 39,45$). Independentemente do tipo de fixador, os tempos zero e 15 dias apresentaram as maiores médias de densidade radiográfica não diferindo do tempo 01 dia, mas sendo significativamente maiores do

que os tempos 30 e 90 dias. O tempo 30 dias também apresentou média significativamente superior a média do tempo 90 dias (Figura 18).

Tabela 7: Densidade radiográfica das hemicabeças, após diferentes períodos de fixação, nos grupos Formalina 10%, FTFA e globalmente. Porto Alegre 2007

Tempo	Densidade radiográfica					
	Formalina 10%		FTFA ²		Global	
	Média	Desvio-padrão	Média	Desvio-padrão	Média ¹	Desvio-padrão
Zero	158,10	31,92	160,13	38,08	159,11 ^A	35,07
1 dia	156,03	34,30	158,03	40,16	157,02 ^A	37,11
15 dias	158,02	35,27	156,91	39,90	157,46 ^A	37,38
30 dias	152,67	35,95	151,24	41,01	151,95 ^B	38,30
90 dias	142,21	33,26	143,16	39,53	142,68 ^C	36,39
Global	151,57	34,04	157,15	39,45	154,36	36,89

¹ Médias não seguidas de mesma letra diferiram significativamente entre si ($\alpha = 0,05$), pelo teste de Tukey.

² FTFA= Formalina Tamponada com fosfato ácido de sódio monohidratado e fosfato dissódico anidro.

Na Tabela 8, são apresentados os resultados da análise de variância da densidade radiográfica medida nas hemicabeças. Verifica-se não haver interação significativa entre tempo de fixação e tipo de fixador. Com relação aos efeitos principais, somente o efeito do fator tempo de fixação foi significativo sobre a densidade radiográfica.

Tabela 8: Análise de variância em medidas repetidas para a variável densidade radiográfica, das hemicabeças. Porto Alegre, 2007

Causa de variação	Grau de liberdade	F	p
Tipo	1	0,35	0,555
Tempo	4	23,98	<0,001
Tempo x Tipo	4	0,81	0,520

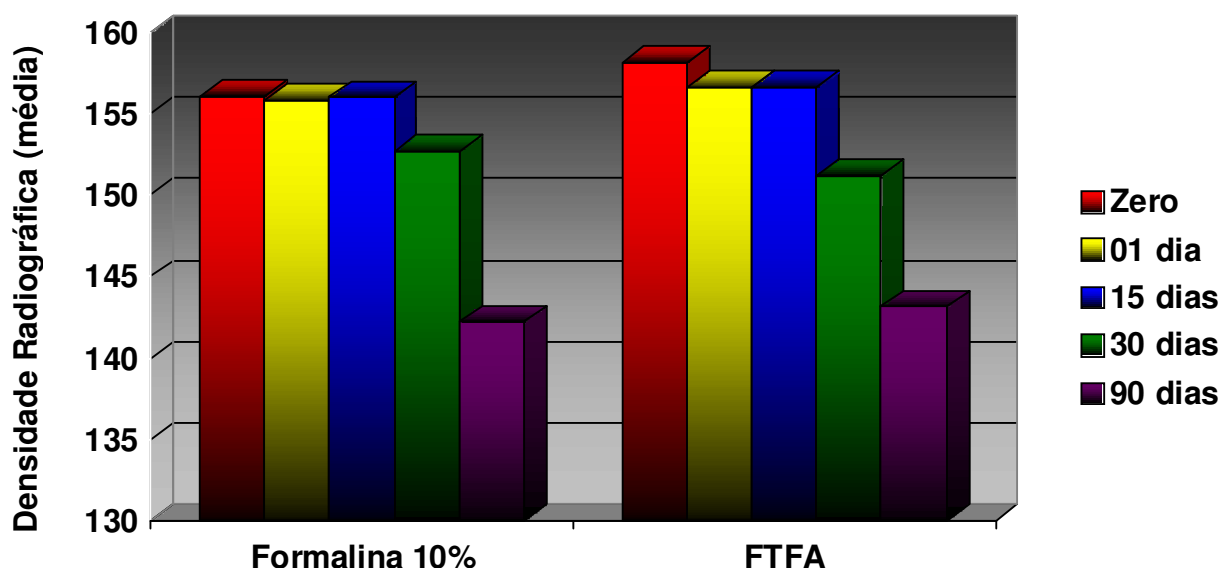


Figura 18: Densidade radiográfica das hemicabeças, nos diferentes períodos de fixação em formalina a 10% não tamponada e FTFA (Formalina Tamponada com fosfato ácido de sódio monohidratado e fosfato dissódico anidro). Porto Alegre, 2007

Os resultados referentes à variável concentração de cálcio presente das soluções fixadoras são apresentados na Tabela 9. Verificou-se diferença significativa entre as concentrações médias de cálcio das soluções no início do experimento (antes da submersão dos espécimes) (valor zero, ou negativo para presença de cálcio) e no final (90 dias após a submersão) formalina 10% ($4,26 \pm 1,84$), FTFA ($2,84 \pm 1,87$). O teste t revelou também que foi significativa ($p = 0,004$) a diferença entre as concentrações médias de cálcio dos dois fixadores. A solução aquosa de formalina a 10% não tamponada foi a que apresentou maior quantidade de cálcio, conforme a Figura 19.

Tabela 9: Resultado do teste t para Concentração de cálcio (mg/dL) encontrada nos dois tipos de fixadores. Porto Alegre, 2007

Fixador	Número de observações	Concentração de cálcio		Valor p
		Média final	Desvio-padrão	
Formalina 10%	30	4,26	1,84	0,004
FTFA ¹	30	2,84	1,87	

¹ FTFA= Formalina Tamponada com fosfato ácido de sódio monohidratado e fosfato dissódico anidro.

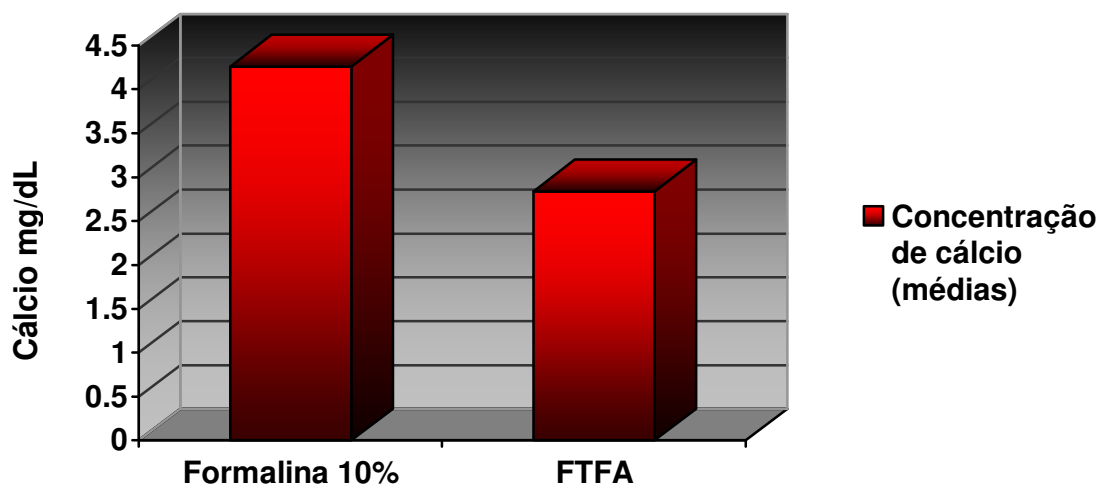


Figura 19: Concentração média de cálcio (mg/dL) encontrada nos fixadores, 90 dias após a submersão. FTFA (Formalina Tamponada com fosfato ácido de sódio monohidratado e fosfato dissódico anidro). Porto Alegre, 2007

A comparação entre as concentrações de cálcio presentes nas substâncias fixadoras das três peças anatômicas é apresentada na Tabela 10 e na Figura 20. Nota-se uma concentração de cálcio superior no grupo das tíbias, principalmente na Formalina 10%.

Tabela 10. Concentração média de cálcio (mg/dL) presente nas soluções, por peça anatômica, 90 dias após a submersão. Porto Alegre, 2007

Fixador	Peça Anatômica		
	Conjunto rádio/ulna	Tíbia	Hemicabeça
Formalina 10%	3,54	6,94	3,78
FTFA ¹	1,68	3,15	2,20

¹ FTFA= Formalina Tamponada com fosfato ácido de sódio monohidratado e fosfato dissódico anidro.

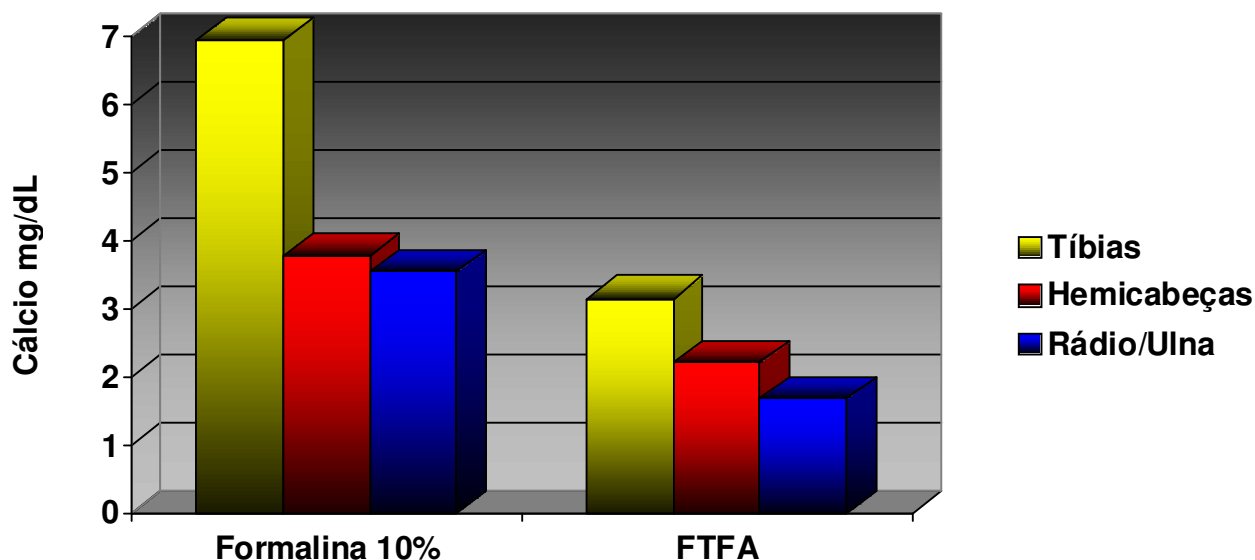


Figura 20: Concentração média de cálcio (mg/dL) presente nas soluções, por peça anatômica, 90 dias após a submersão. FTFA (Formalina Tamponada com fosfato ácido de sódio monohidratado e fosfato dissódico anidro). Porto Alegre, 2007

Quanto ao pH das substâncias fixadoras, não foi necessário realizar nenhum teste estatístico, pois para o grupo formalina 10%, no tempo zero (antes da imersão das peças), o pH era de 4,0 e na segunda aferição nos 90 dias após, todas as amostras tinham o pH 5,0 e na FTFA todas as amostras mantiveram o mesmo pH nas duas aferições, 7,0, como na Tabela 11.

Tabela 11. Valores de pH inicial e final para Formalina 10% e FTFA

Fixador	Número de observações	Valores de pH	
		Média inicial	Média Final
Formalina 10%	30	4,0	5,0
FTFA ¹	30	7,0	7,0

¹ FTFA = Formalina Tamponada com fosfato ácido de sódio monohidratado e fosfato dissódico anidro.

Foi realizada uma segunda leitura dos valores das densidades radiográficas das mesmas radiografias, pelo mesmo examinador, num período de sessenta dias após a primeira leitura do último tempo. A análise de correlação entre os valores das duas leituras revelou boa concordância intra-examinador ($r = 0,952$; $p < 0,001$) (McGRAW; WONG, 1996).

6 DISCUSSÃO

6 DISCUSSÃO

Os estudos sobre densidade radiográfica dos ossos e tecidos da face vêm, nos últimos anos, ganhando atenção especial dos pesquisadores, principalmente pelo avanço tecnológico dos métodos de diagnóstico e na avaliação pré-operatória de pacientes candidatos ao tratamento com implantes osteointegrados e nas pesquisas sobre simuladores para tecidos moles, que permitem uma análise mais real de ossos secos (LEKHOLM; ZARB, 1985; LYTTLE; FLAXMAN, 1992; JOHNS et al., 1992; BANDEIRA et al., 2000; MISCH, 2000; BARROS et al., 2001; REIS, 2001; HOMOLKA et al., 2002; DAVARPANAH, 2003; LINDH; OBRANT; PETERSON, 2004; SOUZA; COSTA; VEECK, 2004; PORTER; VON FRAUNHOFER, 2005; RODRÍGUES et al., 2005; CAÚLA; BARBOSA; MACHADO, 2006).

Também houve um despertar na consciência dos pesquisadores no que diz respeito à ética na exploração de animais, de órgãos ou peças anatômicas provenientes de seres vivos. Feijó (2004) lembra a importância da conservação por longos períodos de tempo de corpos ou peças anatômicas para pesquisas e ensino, o que tem influência direta sobre o número de sacrifícios de animais para o desenvolvimento de aulas práticas dentro dos laboratórios das universidades. Assunto este tão discutido hoje em dia nos comitês de ética em pesquisa. Ou seja, quanto mais tempo e por mais alunos for aproveitado um cadáver, menor será a necessidade de um novo corpo.

Segundo Nagorsen e Peterson (1980), o tamponamento mantém o pH em torno de 7,0, enquanto a formalina não tamponada apresenta pH entre 3,0 e 4,6. Ou seja, o meio fixador com formalina não tamponada é mais ácido, o que teoricamente, sugere maior potencial de descalcificação. Esta afirmação foi confirmada pelos resultados do presente estudo visto que, os valores iniciais de pH do fixador formalina a 10% foi aferido dentro dos valores relatados pelos autores e também o maior potencial de descalcificação foi revelado no grupo da formalina a 10% não tamponada.

Na conservação de corpos inteiros ou partes de corpos, situação que requer grande volume de fixador, o eleito é o formaldeído a 4% (formalina 10%), que é de fácil aquisição e custo acessível (SILVA, 2004). Porém, como ressalta Vasconcelos (2000), em estruturas que contenham sangue, o formol propicia o chamado “pigmento de formol”, que torna os tecidos escuros, com uma cor próxima ao marrom, devido a catabolização anormal da hemoglobina. Por outro lado, quando é empregado o formol tamponado, o pigmento não se forma. Tal fato foi evidenciado na presente pesquisa, uma vez que nos recipientes preenchidos com solução aquosa de formalina a 10%, o líquido era turvo e apresentava precipitações escurecidas e, naqueles com solução aquosa de formalina a 10% tamponada, o líquido era claro e cristalino. Bem como as peças acondicionadas em formalina a 10% tamponada apresentavam-se menos escurecidas, com uma tonalidade de cor mais próxima ao natural.

Embora não tenha sido verificada diferença significativa da densidade radiográfica do tecido ósseo entre o grupo que usou formalina tamponada e o que usou formalina não tamponada, independentemente da peça anatômica analisada, houve uma diminuição significativa da densidade radiográfica com o passar do tempo em ambas as soluções. Tal fato vai ao encontro da afirmação de Currey et al. (1995), que relata ser provável que a exposição do osso à formalina por tempo superior a 24 horas altere as propriedades mecânicas do tecido ósseo, uma vez que as mesmas estão diretamente relacionadas ao grau de mineralização do tecido. Os autores investigaram o efeito da formalina sobre as propriedades mecânicas do osso bovino. Em alguns dos testes de resistência, o grupo-teste exibiu propriedades mecânicas significativamente diferentes do grupo-controle. Entretanto, em outros, não foi observada diferença significativa entre ambos. Os autores ressaltam que, talvez, os efeitos não sejam intensos o suficiente para serem detectados pelos métodos empregados, ou seja, o teste de resistência à fratura e o teste de resistência a curvatura.

Porém, o presente estudo analisou distintas peças anatômicas com diferentes disposições de tecidos. E para a obtenção de uma imagem radiográfica com contraste adequado, foi utilizado um regime radiográfico de quilovoltagem e tempo de exposição baixos, e principalmente no exame dos conjuntos rádio/ulna e das tíbias, que apresentam uma espessura óssea pequena. Isso tornou possível a

visualização e aferição da densidade radiográfica também do tecido mole presente nos membros pélvicos, pois esta análise poderia ajudar a compreender o provável processo de alteração da densidade radiográfica causada pela conservação dos tecidos em formalina. Portanto, analisou-se uma região constituída exclusivamente de tecido mole adjacente às tíbias, por meio de sua densidade radiográfica, no decorrer dos mesmos tempos em que se analisou a densidade radiográfica do tecido ósseo.

As peças denominadas conjunto rádio/ulna tiveram todo o tecido mole removido, ou seja, apresentavam somente tecido ósseo, sem sobreposição de tecido mole. A avaliação da densidade neste grupo apresentou variação já no tempo de 24 horas, independentemente do tamponamento da solução fixadora, o que pode ter sido ocasionado pela maior área de contato entre a superfície do tecido ósseo e a formalina. Portanto, concorda-se com a conclusão de Currey et al. (1995) e acrescenta-se comprovando através deste resultado que a exposição do tecido ósseo à formalina, quer seja tamponada ou não, apresenta efeito desmineralizante sobre o tecido ósseo já no tempo de 24 horas.

Já nos grupos tibia e hemicabeça, cujos tecidos musculares e de revestimento, no caso das hemicabeças, foram preservados, a variação da densidade radiográfica se deu em tempo diferente, pois o tecido ósseo era recoberto por tecidos moles, o que de certa forma dificultava o contato direto da substância fixadora com os tecidos mineralizados. Isto não impediu o efeito desmineralizante, porém, esta variação só foi apresentar valores com diferenças estatisticamente significativas no tempo de 30 dias, e continuou a apresentar diferença com aumento progressivo até o tempo de 90 dias. Isto pode ser explicado pela baixa velocidade de penetração da formalina em tecidos espessos. Por isso a literatura, através dos trabalhos de Behmer, Tolosa e Freitas Neto (1976); Nagorsen e Peterson (1980); Michalany (1990); Sesso (1998); Werner et al. (2000); Alves (2002); Alves e Roman (2005) e Rodrigues (2005), é clara em recomendar que para a fixação com fins histológicos, os espécimes devem ser pequenos com pouca espessura, para possibilitar a fixação por completo e evitar que, no centro do tecido, o fixador demore para agir e isso acabe por viabilizar o fenômeno de autólise (WERNER et al., 2000). Porém, o que acontece na prática nos laboratórios de anatomia é que peças de grande volume são imersas nos líquidos fixadores, muitas vezes por anos, sendo

removidas, quando necessário, por exemplo, para dissecações que visam ao ensino anatômico prático de anatomia.

Os resultados do presente trabalho mostraram que não existe diferença significativa entre o efeito da solução aquosa de formalina tamponada e não tamponada sobre a densidade do tecido ósseo de espécimes conservados em imersão por 90 dias, utilizando radiografias convencionais digitalizadas. Para que seja detectada em radiografias convencionais, a desmineralização óssea deve corresponder a índices entre 30% e 60% (ORTMAN; MCHENRY; HAUSMANN, 1982; DREYER, 1993; SOUTHARD; SOUTHARD, 1994; OURIQUE et al., 2005), isto é, a técnica radiográfica convencional subestima a perda óssea. Por outro lado, a técnica radiográfica digital detecta variações na densidade óssea radiográfica entre 1% e 5,3% (ORTMAN et al., 1985; SOUTHARD; SOUTHARD, 1994). Quando se digitaliza filmes radiográficos processados aumenta-se a sensibilidade na detecção de variação nos níveis de cinza (MUSSATO et al., 2005).

Como descrevem Frederiksen (1994), Clasen e Aun (1998), Watanabe et al. (1999) e Pereira, Souza e Westphalen (2004), as radiografias deste trabalho foram obtidas pelo método convencional com filmes e substâncias químicas para o processamento e, posteriormente digitalizadas e analisadas em um computador através do *software* ImageTool[®], o que permitiu detectar variações em 256 tons de cinza, sendo o valor zero o preto absoluto e o valor 255 o branco absoluto, o que proporciona a detecção de variações mínimas da densidade radiográfica, como relatam os estudos de Ortman et al. (1985), Southard e Southard (1994), enquanto o olho humano tem capacidade de distinguir no máximo 50 (FARMAN; SCARFE, 1994; OHKI; OKANO; NAKAMURA, 1994). Mesmo sendo significativa, a diferença observada entre as densidades radiográficas antes da fixação e 90 dias após, é imperceptível quando a radiografia é examinada a olho nu.

O uso deste programa de análise de imagens já foi relatado na literatura para uso em odontologia através dos trabalhos de Pereira, Souza e Westphalen (2004), Berti et al. (2005), Kirsten et al. (2006) e Braga, Gegler e Fontanella (2006).

A sobreposição de estruturas anatômicas constitui importante limitação do exame radiográfico (SANTIAGO; VITRAL, 2006), fato que resulta da expressão de

estruturas tridimensionais em imagens bidimensionais. É possível que focos de desmineralização tenham sido negligenciados em áreas do exame radiográfico com maior sobreposição de estruturas anatômicas. Na presente pesquisa, foram empregadas radiografias convencionais pela acessibilidade ao método. Radiografias convencionais digitalizadas para avaliação da densidade radiográfica já foram utilizadas nos trabalhos de Scarparo (1995); Garcia (1996); Soares (1996); Puppini (1997); Clasen e Aun (1998); Barros et al. (2001); Reis (2001); Taba et al. (2003); Haider-Neto e Wenzel (2005); Braga, Gegler e Fontanella (2006); Kirsten et al. (2006); Nackaerts et al. (2006); Oliveira et al. (2006); Skakura et al. (2006).

A digitalização das radiografias teve por objetivo viabilizar a análise computadorizada, mais sensível a variações dos níveis de cinza. Existem outros métodos de análise da densidade óssea, além da técnica radiográfica convencional, como a tomografia computadorizada quantitativa (QCT) e a tomografia microcomputadorizada (pQCT), cuja vantagem é a possibilidade de análise dos cortes tomográficos, o que elimina o viés da sobreposição de estruturas; a ultrasonografia quantitativa (QUS), que não utiliza radiação e mede o grau de atenuação do som ao atravessar o osso medular; a absorciometria duoenergética por raios X (DXA) e a absorciometria duoenergética por raios X para tecidos periféricos (pDXA). As técnicas variam em valores de radiação, acurácia, aplicabilidade e informação sobre a qualidade óssea ou densidade óptica (FOGELMAN; BLAKE, 2000; SANTIAGO; VITRAL, 2006). Apresentam maior sensibilidade que a técnica radiográfica, porém necessitam de aparelhos específicos, de custo mais elevado e acesso restrito.

Independentemente da peça anatômica e do tamponamento da solução fixadora, os valores de densidade radiográfica obtidos nos tempos zero foram significativamente maiores do que nos tempos 30 e 90 dias. No grupo das tíbias e no grupo das hemicabeças, o tempo 01 dia apresentou densidade radiográfica sem diferença estatística significativa do tempo zero, porém, no grupo do conjunto rádio/ulna verificou-se alteração já no grupo 01 dia. Estes resultados confirmam a importância de se controlar o tempo de fixação dos espécimes. Para fins de diagnóstico, o tempo de 24 horas é considerado ideal (ALVES; ROMAN, 2005), sendo que tempos superiores a este são considerados prejudiciais aos métodos imunoistoquímicos.

Porém, na conservação de tecidos para o estudo de anatomia, sabe-se que os tempos de manutenção dos corpos nos meios conservantes extrapolam em muito esses valores, podendo chegar a anos. O fato dos tempos zero e 01 dia não terem exibido diferença significativa de densidade e ambos terem diferido dos tempos 30 e noventa dias, sugere que, no caso de investigação da densidade radiográfica do tecido ósseo, o tempo de fixação até 24 horas não deverá interferir nos resultados. O que concorda com a observação de Braga, Gegler e Fontanella (2006), que utilizaram músculo bovino como simulador de tecido mole no seu estado natural, em fixação em formalina tamponada por 24 horas e congelado, e concluíram que a fixação com formalina não interferiu nos valores da densidade radiográfica.

Por outro lado, chama-se a atenção para o fato de que os autores testaram o efeito da formalina no período de 24 horas. Como demonstraram os resultados do presente estudo, os efeitos do procedimento de conservação em formalina sobre a densidade radiográfica do tecido ósseo recoberto por tecido mole, apresentaram-se estatisticamente significantes a partir do tempo 30 dias. Isto nos faz concluir que para a fixação em formalina ter interferência na densidade radiográfica dos tecidos mineralizados recobertos por tecido mole, o período de exposição deve ter uma duração mínima de 30 dias. Ainda salienta-se que quando analisada uma região constituída somente por tecido mole, nos mesmos períodos, isto é, zero, 1, 15, 30 e 90 dias a densidade radiográfica, não apresentou variação estatisticamente significativa. Porém, se faz necessário um estudo mais abrangente, com um número amostral superior ao deste trabalho, para elucidar o comportamento do tecido mole, do ponto de vista de densidade radiográfica, quando exposto à formalina por diversos períodos, para que se tenha melhor compreensão deste fenômeno. Talvez métodos mais acurados de avaliação da densidade poderiam fornecer resultados diferentes.

O tempo 01 dia também apresentou densidade significativamente maior do que os tempos 30 e 90 dias no grupo conjunto rádio/ulna, que foi o grupo que apresentou alterações em menor tempo, tal fato discorda dos resultados de Tomasi et al. (2005), que não detectaram variações significativas na substância mineral do tecido ósseo ovino conservado por dez meses em diferentes concentrações de formaldeído. Talvez o baixo grau de desmineralização observado por Tomasi et al. (2005) seja resultado da metodologia empregada. Os autores investigaram a

desmineralização em fragmentos de osso ovino de 5mm de espessura e 15mm de diâmetro que foram imersos em 100ml de diferentes soluções fixadoras: (1) formol a 5%, 10% e 20% em água destilada; (2) formol aquoso a 10% tamponado com carbonato de cálcio e (3) formol a 10% tamponado com fosfato (pH 7,2). As amostras foram mantidas imersas nas soluções em três tempos diferentes: quinze dias, três meses e dez meses. Os autores verificaram que a perda de substância mineral, nos períodos avaliados, oscilou entre 0,3% e 1,3% de perda de peso. Após os períodos de conservação, estes espécimes foram desmineralizados em ácido nítrico a 7%, processo que resultou em redução do peso total entre 45% e 64%. Tais resultados indicam que a perda de peso durante a conservação em formalina é mínima se comparada com a massa inorgânica total existente na amostra.

A análise da densidade radiográfica implica o emprego de exames radiográficos e análise computadorizada, processos que podem sofrer a influência de variáveis como oscilação da tensão elétrica no momento da emissão dos raios X, e durante a digitalização das radiografias pelo escâner, bem como variações de temperatura e umidade ambientes no momento do processamento das radiografias (WENZEL; SEWERIN, 1991; OLIVEIRA et al., 2006). Esses vieses foram controlados, no presente estudo, com o uso do penetrômetro assim como preconizaram Carvalho, Pinto e Pinto (1978); Trouerbach et al. (1984); Southard e Southard (1994); Farman (1996); Berti et al. (2005); Nackaerts et al. (2006) e Kirsten et al. (2006).

Assim como Kikugawa e Takashi (2004), que identificaram minerais diluídos na solução de formalina 10% após a conservação de espécimes por 140 dias, através de espectrofotometria, usando este mesmo método de análise, realizou-se no tempo zero, ou seja, antes da fixação e 90 dias após, a constatação e quantificação do cálcio, com o uso de um espectrofotômetro. Foi possível constatar, estatisticamente que a média dos níveis de cálcio presente na solução fixadora de formalina a 10% foi maior do que na solução fixadora de formalina a 10% tamponada com fosfatos (Tabela 9, Figura 19), sendo esta relação observada neste estudo em 1,5 maior.

O nível de cálcio removido das peças anatômicas (Tabela 9, Figura 20) foi maior no grupo da formalina 10%, e notou-se um maior efeito descalcificante sobre

as tíbias deste grupo, como observado na figura 20. Isto talvez possa ser explicado por serem as tíbias elementos ósseos que participam do sistema locomotor dos coelhos, ou seja, a parte passiva dos membros pélvicos, que nesta espécie são bastante desenvolvidos, pois são animais selvagens que possuem um esqueleto e musculatura dos membros pélvicos bastante fortes, para possibilitar fugas rápidas de seus predadores, na natureza. Portanto as tíbias apresentam uma cortical óssea mais espessa que o conjunto rádio/ulna que fazem parte dos membros torácicos, não tão desenvolvidos. E as hemicabeças por apresentarem ossos pneumáticos e grandes cavidades em seu interior, não apresentam um volume de osso cortical proporcional ao volume da hemicabeça, além de estarem revestidas com os tecidos moles adjacentes o que pode dificultar a ação direta da solução conservadora.

Embora se tenha constatado que com o passar do tempo, ocorre diminuição dos valores da densidade radiográfica do tecido ósseo acondicionado em ambos os tipos de formalina, ficou claro, através da análise química das soluções fixadoras que a formalina não tamponada removeu mais cálcio dos espécimes, independentemente do tipo de peça anatômica. Porém, esta diferença não foi observada nos resultados das análises radiográficas, o que indica que o exame radiográfico pode não apresentar sensibilidade suficiente para apontar esta diferença significativa entre a descalcificação causada pela formalina tamponada e não tamponada. É possível que a análise das soluções fixadoras em tempos superiores mostre discrepância ainda mais significativa entre a descalcificação causada pela formalina tamponada e a não tamponada.

Em relação à análise de pH das substâncias fixadoras os resultados concordam com os de Nagorsen e Peterson (1980) e Kikugawa e takashi (2004), que relataram que o pH da formalina não tamponada é em torno de 3,0 a 4,6. Nesta pesquisa, o pH inicial aferido foi 4,0 e o pH da formalina tamponada foi 7,0. Porém, quando os minerais diluídos na substância conservadora reagem com a formalina, este pH tende à neutralização ficando em torno de 7,0 (KIKUGAWA; TAKASHI, 2004). No presente estudo, o pH da formalina 10% não tamponada, tendeu a uma elevação, porém, na aferição dos 90 dias apresentou-se em torno de 5,0. Talvez em períodos superiores ao analisado, esta variação seja maior, levando à neutralização do pH da solução. Tal mecanismo de neutralização ainda é influenciado pelo volume do tecido ósseo e da solução fixadora que, no presente trabalho, foi 10 vezes

superior ao volume da peça anatômica mantida em imersão, como preconizam os estudos de Behmer, Tolosa e Freitas Neto (1976); Nagorsen e Peterson (1980); Michalany (1990); Sesso (1998); Werner et al. (2000); Vasconcelos (2000); Alves (2002); Kikugawa e Takashi (2004); Alves e Roman (2005) e Rodrigues (2005). O pH da formalina tamponada manteve-se neutralizado em 7,0, fato este explicado pela menor quantidade de cálcio (substância mineral) que foi acrescentado ao meio, e pelo menor poder desmineralizante desta solução fixadora tamponada.

Portanto, sugerem-se novos estudos sobre o assunto que empreguem métodos de avaliação da densidade diferentes, como por exemplo, a tomografia computadorizada, ou a ultra-sonografia. Bem como intervalos de tempo superiores ao deste estudo. Podendo ser empregadas, em uma nova metodologia, outras concentrações de formalina, outras soluções de tamponamento, bem como outros fixadores e métodos de análise da densidade radiográfica.

7 CONCLUSÃO

7 CONCLUSÃO

Os resultados do presente estudo permitem concluir que:

1. A conservação de espécimes anatômicos em solução aquosa de formalina a 10%, tamponada ou não, altera significativamente a densidade radiográfica.
2. Não existe diferença significativa entre as variações de densidade radiográfica causadas pelas soluções aquosas de formalina a 10% e FTFA.
3. A conservação do tecido mole em formalina a 10% e FTFA não apresenta efeito sobre a densidade radiográfica.
4. Verificou-se a presença de cálcio em ambas as soluções fixadoras, sendo que a maior concentração ocorreu no grupo da formalina a 10%.

REFERÊNCIAS

REFERÊNCIAS *

ALVES, A. Anatomia patológica: análises histopatológicas: porque demoram os resultados. In: CONGRESSO DE CIÊNCIAS VETERINÁRIAS, 2002, Oeiras. *Proceedings...* Oeiras: SPCV, 2002. p. 239-247.

ALVES, M.; ROMAN, L. Estudo do efeito de distintos períodos de fixação em formalina e métodos de recuperação antigênica na técnica de imunoistoquímica. *J. Bras. Patol. Med. Lab.*, Rio de Janeiro, v. 41, n. 1, p. 43-49, fev. 2005.

BANDEIRA, F.; CARVALHO, E. F.; THEODÓSIO, C. Epidemiologia, genética e patogênese da osteoporose. In: BANDEIRA, F. et al. *Osteoporose*. Rio de Janeiro: MEDSI, 2000. cap. 15, p. 253-262.

BARROS, F. J. B. C.; VEECK, E. B.; COSTA, N P; BRITO, J. H. M. Avaliação óptica da densidade óssea na região retromolar em mandíbulas de cadáveres, através do uso de imagens digitalizadas. *Rev. Odonto Cienc.*, Porto Alegre, v. 16, n. 33, p. 103-110, 2001

BEHMER, A. O.; TOLOSA, E. M. C.; FREITAS NETO, A. G. *Manual de técnicas para histologia normal e patológica*. São Paulo: Edart; 1976.

BERTI, S. A. et al. Estudo radiográfico da densidade óssea mandibular em pixels e milímetros equivalentes de alumínio. *Rev. Odonto Cienc.*, Porto Alegre, v. 20, n. 49, p. 251-261, jul./set. 2005.

BRAGA, C. P. A.; GEGLER, A.; FONTANELLA, V. Avaliação da influência da espessura e da posição relativa de materiais simuladores de tecidos moles na densidade óptica de radiografias periapicais da região posterior da mandíbula. *Cienc. Odontol. Bras.*, São José dos Campos, v. 9, n. 4, p. 52-58, out./dez. 2006.

CARVALHO, A.; PINTO, R. S.; PINTO, M. C. S. Reabsorção dos septos interdentais no processo de reparo alveolar: estudo densitométrico em cães. *Ars Cvrandi, Odontol.*, Rio de Janeiro, v. 5, n. 7, p. 34-44, out. 1978.

CAÚLA, A. L.; BARBOSA, E. P.; MACHADO, F. O. *Densidade óssea no planejamento em implantodontia*. Disponível em: <<http://www.odontogeral.hpg.ig.com.br/densidadeossea.htm>>. Acesso em: 8 mar. 2006.

*Referências conforme normas ABNT - NBR 6023: ago. 2002

CLASEN, N. F.; AUN, C. E. Radiografia digital direta: análise dos principais sistemas e recursos. *Rev. Odontol. UNICID*, São Paulo, v. 10, n. 2, p. 109-120, jul./dez. 1998.

CURREY, J. D. et al. Effect of formaldehyde fixation on some mechanical properties of bovine bone. *Biomaterials*, Guilford, v. 16, n. 16, p. 1267-1271, Nov. 1995.

DAVARPANA, M. et al. *Manual de implantodontia clínica*. Porto Alegre: Artmed, 2003.

DREYER, W. P. Technological advances in the clinical diagnosis of periodontal diseases. *Int Dent J*, v. 43 p. 557-566, 1993.

EERDEN, W. J. van der; NIE, C. J. VAN. Report of an international Questionnaire concerning the embalming and storage of human bodies. In: EUROPEAN ANATOMICAL CONGRESS, 6., 1981, Hamburg. *Acta Anat.*, Basel, v. 111, p. 37, 1981.

FARMAN, A. G.; SCARFE, W. C. Pixel perception and voxel vision: constructs for a new paradigm in maxillo-facial imaging. *Dentomaxillofac. Radiol.*, Tokyo, v. 23, n. 1, p. 5-9, Feb. 1994.

FARMAN, T. T. et al. Optical densities of dental resin composites: a comparison of CCD, storage phosphor, and Ektaspeed plus radiographic film. *Gen. Dent.*, Chicago, v. 44, n. 6, p. 532-537, Nov./Dec. 1996.

FEIJÓ, A.G.S. A função dos comitês de ética institucionais ao uso de animais na investigação científica e docência. *Bioética*, v. 12, n. 2, p. 11-22, 2004.

FOGELMAN, I.; BLAKE, G. M. Different approaches to bone densitometry. *J. Nucl. Med.*, Chicago, v. 41, n. 12, p. 2015-2025, Dec. 2000.

FREDERIKSEN, N. L. Specialized radiographic techniques. In: GOAZ, P. W.; WHITE, S. C. *Oral radiology: principles and interpretation*. 3. ed. St Louis: Mosby, 1994. p. 217-231.

GARCIA, R. S.; COSTA, N. P.; SOUZA, A. C. A. . Densidade óssea: estudo da área entre incisivos laterais e caninos na maxila em humanos. *Rev. Odonto Cienc.*, Porto Alegre, v. 11, n. 21, p. 07-25, 1996.

HAITER-NETO F.; WENZEL A. Noise in subtraction images made from pairs of bitewing radiographs: a comparison between two subtraction programs. *Dentomaxillofac Radiol.*, v. 34, p.357-361, 2005.

HOMOLKA, P. et al. Bone mineral density measurement with dental quantitative CT prior to the dental implant placement in cadaver mandibles: pilot study. *Radiology*, Easton, v. 224, n. 1, p. 247-252, July 2002.

JOHNS, R. B. et al. A multicenter study of overdentures supported by Branemark implants. *Int. J. Oral. Maxillofac. Implants*, Lombard, v. 7, n. 4, p. 513-522, Winter 1992.

JUNQUEIRA, L. C.; CARNEIRO, J. *Histologia básica: texto/atlas*. 10. ed. Rio de Janeiro: Guanabara Koogan, 2004. p. 185.

KHADEMI, J. A. Digital images & sound. *J. Dent. Educ.*, Washington, v.60, n.1, p.41-46, Jan. 1996.

KIKUGAWA, H.; TAKASHI, A. Effect of long-term formalin preservation on bending properties and fracture toughness of bovine compact bone. *Mater. Trans.*, Sendai, v. 45, n. 10, p. 3060-3064, Oct. 2004.

KIRSTEN, G. A. et al. Estudo radiográfico da densidade óssea mandibular, utilizando diferentes penetrômetros de alumínio. *Proceedings ... Braz. Oral Res.(Abstract) Ib215*, v. 20, Suppl., p.115, 2006.

KLEISS, E. Y., SIMONSBERGER, P. La parafinización como método morfológico. Mérida: Tallares Gráficos Universitários, 1964. 122p.

LASKEY, LYTTLE E FLAXMAN. The influence of tissue depth and composition on the performance of the Lunar dual-energy X-ray absorptiometer whole-body scanning mode. *Eur. J. Clin. Nutr.*, London, v. 46, n. 1, p. 39-45, Jan. 1992.

LEKHOLM, U.; ZARB, G. A. Patient selection and preparation. In: BRANEMARK, P.-I.; ZARB, G. A.; ALBREKTSSON, T. *Tissue integrated prostheses: osseointegration in clinical dentistry*. Chicago: Quintessence, 1985. p. 201-208.

LINDH, C.; OBRANT, K.; PETERSSON, A. Maxillary bone mineral density and its relationship to the bone mineral density of the lumbar spine and hip. *Oral Surg. Oral Med. Oral Pathol. Oral Radiol. Endod.*, St. Louis, v. 98, n. 1, p. 102-109, July 2004.

McGRAW, K. O.; WONG, S. P. Forming inferences about some intraclass correlation coefficients. *Psychol. Methods*, Washington, v. 1, n. 1, p. 30-46, Mar. 1996.

MICHALANY, J. *Técnica histológica em anatomia patológica: com instruções para o cirurgião, enfermeira e citotécnico*. São Paulo: EPU, 1990.

MISCH, C. *Implantes dentários contemporâneos*. 2. ed. São Paulo: Santos, 2000.

MUSSATO, C. M. B. et al. Análise por imagem digital dos níveis de cinza de fibras de reforço associadas a uma resina composta. *Rev. Odonto Cienc.*, Porto Alegre, v. 20, n. 50, p. 299-307, out./dez. 2005.

NACKAERTS, O. et al. Accuracy and precision of a densitometric tool for jaw bone. *Dentomaxillofac. Radiol.*, Tokyo, v. 35, n. 4, p. 244-248, July 2006.

NAGORSEN, D. W.; PETERSON, R. L. *Mammal collectors' manual: a guide for collecting, documenting, and preparing mammal specimens for scientific research*. Belonging to the unnumbered series: Toronto: Royal Ontario Museum, 1980. (Life Sciences Miscellaneous Publications).

NÓBREGA, L. H. C.; LIMA, J. G. Fisiologia do osso. In: BANDEIRA, F. et al. *Osteoporose*. Rio de Janeiro: Medsi, 2000. cap 1, p. 3-15.

OHKI, M.; OKANO, T.; NAKAMURA, T. Factors determining the diagnostic accuracy of digitized conventional intraoral radiographs. *Dentomaxillofac Radiol.*, Tokyo, v. 23, n. 2, p. 77-82, May 1994.

OLIVEIRA, M. T. M. et al. Avaliação da densitometria óssea de tecido ósseo neoformado após distração osteogênica mandibular. *Rev. Den. Press Ortodont. Ortop.*, Maringá, v. 11, n. 1, p. 1-11, jan./fev. 2006.

ORTMAN, L. F. et al. Subtraction radiography and computer assisted densitometric analyses of standardized radiographs: a comparison study with ¹²⁵I absorptiometry. *J. Periodontal. Res.*, Copenhagen, v. 20, n. 6, p. 644-651, Nov. 1985.

ORTMAN, L. F.; MCHENRY, K.; HAUSMANN, E. Relationship between alveolar bone measured by ¹²⁵I absorptiometry with analysis of standardized radiographs: 2 Bjorn technique. *J. Periodontol.*, Chicago, v. 53, n. 5, p. 311-314, May 1982.

OURIQUE, S. A. M.; ITO, A. Y.; SUAREZ, O. F. Osteoporose em implantodontia: o Estado Atual da Questão. *Rev. Bras. Implantodont. Prótese Implant.*, Curitiba, v. 12, n. 47/48, p. 237-45, jul./dez. 2005.

PEREIRA, B. R.; SOUZA, P. H. C.; WESTPHALEN, F. H. Estudo dos níveis de cinza da densidade óssea mandibular mediante radiografias convencionais digitalizadas. *Rev. Odonto Cienc.*, Porto Alegre, v. 19, n. 44, p. 176-179, abr./jun. 2004.

PORTER, J. A.; VON FRAUNHOFER, J. A. Success or failure of dental implants? A literature review with treatment considerations. *Gen. Dent.*, Chicago, v. 53, n. 6, p. 423-432, Nov./Dec. 2005.

PUPPIN, A. A. C. ; COSTA, N. P. ; GARCIA, R. S. . Análise da densidade óssea pela leitura óptica na região de molares em mandíbulas secas. *Rev. Odonto Cienc.*, Porto Alegre, v. 13, n. 25, p. 151-165, 1998.

REIS, L. F. G. *Análise dos níveis de cinza do corpo mandibular obtidos de radiografias digitalizadas com filmes Ultra-speed e Insight: estudo in vitro*. 2001. Tese (Doutorado em Odontologia) – Faculdade de Odontologia, Pontifícia Universidade Católica do Rio Grande do Sul, Porto Alegre, 2001.

RODRIGUES, H. *Técnicas anatômicas*. 3. ed. Vitória: Edson Arte, 2005.

RODRÍGUEZ, J. E. et al. Como mejorar la estabilidad primaria del implante en áreas de baja densidad ósea. *Rev. Estomatol. Vis. Dent.* v. 8, n. 4, Jul./Ago. 2005. Disponível em: <<http://www.revistavisiondental.net/articulocomomejorarlaestabilidadprimariadelimplante.htm>>. Acesso em: 9 jan. 2007.

ROSENBAUER, K. A. et al. *Anatomia clínica de cabeça e pescoço aplicada à odontologia*. Porto Alegre: Artemed, 2001.

SANTIAGO, R. C.; VITRAL, R. W. F. Métodos de avaliação da densidade mineral óssea e seu emprego na odontologia. *Pesq. Bras. Odontoped. Clin. Integr.*, João Pessoa, v. 6, n. 3, p. 289-294, set./dez. 2006.

SAS Learning Edition. Getting Started with the SAS Learning Edition, Care, North Carolina: SAS Institute Inc., 2002.

SARMENTO, V. A. ; PRETTO, S. M. Diagnóstico radiográfico de alterações periapicais de origem endodôntica através da determinação do nível de cinza em imagens digitais - estudo experimental em ratos. *Revista de Pós-Graduação da Faculdade de Odontologia da Universidade de São Paulo*, v. 10, n. 4, p. 333-345, 2003.

SCARPARO, H. ; COSTA, N. P. ; SOUZA, A. C. A. Apresentação de uma metodologia exploratória para análise de densidade óssea na mandíbula. *Rev. Odonto Cienc.*, Porto Alegre, v. 10, n. 20, p. 29-45, 1995.

SESSO, A. Fixação de sistemas biológicos. In: SOUZA, W. (ed.). *Técnicas básicas de microscopia eletrônica aplicadas às ciências biológicas*. Rio de Janeiro: Sociedade Brasileira de Microscopia, 1998. p. 01-17.

SILVA, R.; MATERA, J. M. ; RIBEIRO, A. C. M. Preservation of cadavers for surgical technique training. *Vet Surg*, EUA, v. 33, p. 606-608, 2004.

SAKAKURA, C. E. et al. Radiographic assessment of bone density around integrated titanium implants after ovariectomy in rats. *Clin. Oral Implants Res.*, Copenhagen, v. 17, n. 2, p. 134-138, Apr. 2006.

SOARES, E. S. ; COSTA, N. P. ; GARCIA, R. S. . Análise da leitura óptica da densidade óssea utilizando duas fontes luminosas. *Rev. Odonto Cienc.*, Porto Alegre, v. 12, n. 23, p. 131-143, 1997.

SOUTHARD, K. A.; SOUTHARD, T. E. Detection of simulated osteoporosis in human anterior maxillary alveolar bone with digital subtraction. *Oral Surg. Oral Med. Oral Pathol.*, St. Louis, v. 78, n. 5, p. 655-661, Nov. 1994.

SOUZA, P. H. C.; COSTA, N. P.; VEECK, E. B. Influence of soft tissues on mandibular gray scale levels. *Braz. Oral. Res.*, São Paulo, v. 18, n. 1, p. 40-44, Mar. 2004.

TABA, M. JR. et al. Radiographic evaluation of dental implants with different surface treatments: an experimental study in dogs. *Implant. Dent.*, Baltimore, v. 12, n. 3, p. 252-258, Sept. 2003.

TOMASI, M. H. et al. Efecto desmineralizante del formol em el tejido oseo [abstract]. In: REUNIÓN ANUAL SOCIEDAD ARGENTINA DE INVESTIGACIÓN

ODONTOLÓGICA, 38., 2005, Mar del Plata. *Anais...* Mar del Plata: SAIO, 2005. p. 95. Abstract n. 395.

TROUERBACH, W. et al. A study of the radiographic aluminum equivalent values of the mandible. *Oral Surg. Oral Med. Oral Pathol.*, St. Louis, v. 58, n. 5, p. 610-616, Nov. 1984.

VASCONCELOS, A. C. *Patologia geral em hipertexto*. Belo Horizonte: Universidade Federal de Minas Gerais, 2000. Disponível em: <<http://www.icb.ufmg.br/~pat/apopt.htm>>. Acesso em: 16 jun. 2005.

VERSTEEG, C. H.; SANDERINK, G. C. H.; STELT, P. F. van der. Efficacy of digital intra-oral radiography in clinical dentistry. *J. Dent.*, Kidlington, v.25, n.3/4, p.215-224, May/July 1997.

WATANABE, P. C. A. et al. Estado atual da arte da imagem digital em odontologia. *Rev. Assoc. Paul. Cir. Dent.*, São Paulo, v. 53, n. 4, p. 320-325, jul./ago. 1999.

WENZEL, A.; SEWERIN, I. Sources of noise in digital subtraction radiography. *Oral Surg. Oral Med. Oral Pathol.*, St. Louis, v. 71, n. 4, p. 503-08, Apr. 1991.

WERNER, M. et al. Effect of formalin tissue fixation and processing on immunohistochemistry. *Am. J. Surg. Pathol.*, New York, v. 24, n. 7, p. 1016–19, July 2000.

APÊNDICES

APÊNDICE B

Planilha para coleta dos dados de pH inicial e final e concentração de Cálcio inicial e Final

Frasco	Coelho	Peça	Fixador	pH inicial	pH final	Cálcio inicial	Cálcio final
Frasco 01	Coelho 01	Hemicabeça D	Formol 10%				
Frasco 02	Coelho 01	Hemicabeça E	FTFA				
Frasco 03	Coelho 01	Tíbia D	Formol 10%				
Frasco 04	Coelho 01	Tíbia E	FTFA				
Frasco 05	Coelho 01	Rádio e Ulna D	Formol 10%				
Frasco 06	Coelho 01	Rádio e Ulna E	FTFA				
Frasco 07	Coelho 02	Hemicabeça D	FTFA				
Frasco 08	Coelho 02	Hemicabeça E	Formol 10%				
Frasco 09	Coelho 02	Tíbia D	FTFA				
Frasco 10	Coelho 02	Tíbia E	Formol 10%				
Frasco 11	Coelho 02	Rádio e Ulna D	FTFA				
Frasco 12	Coelho 02	Rádio e Ulna E	Formol 10%				
Frasco 13	Coelho 03	Hemicabeça D	Formol 10%				
Frasco 14	Coelho 03	Hemicabeça E	FTFA				
Frasco 15	Coelho 03	Tíbia D	Formol 10%				
Frasco 16	Coelho 03	Tíbia E	FTFA				
Frasco 17	Coelho 03	Rádio e Ulna D	Formol 10%				
Frasco 18	Coelho 03	Rádio e Ulna E	FTFA				
Frasco 19	Coelho 04	Hemicabeça D	FTFA				
Frasco 20	Coelho 04	Hemicabeça E	Formol 10%				
Frasco 21	Coelho 04	Tíbia D	FTFA				

ANEXOS

ANEXO A

Aprovação do Projeto de Tese pela Comissão Científica e de Ética da Faculdade de Odontologia da PUCRS



Comissão Científica e de Ética Faculdade da Odontologia da PUCRS

Porto Alegre 11 de novembro de 2005

O Projeto de: Pesquisa

Protocolado sob nº: 0121/05

Intitulado: *Efeito da formalina a 10% sobre a densidade óptica do tecido ósseo: estudo "in vitro"*

do(a) aluno(a): *Alisson André Robe Fonseca*

Programa de: *Estomatologia Clínica*

do curso de:

Nível: *Doutorado*

Orientado pelo(a): *Profa. Dra. Karen Cherubini*

Foi **aprovado** pela Comissão Científica e de Ética da Faculdade de Odontologia da PUCRS em 11 de novembro de 2005.

Este projeto deverá ser imediatamente encaminhado ao CEP/PUCRS



Profa. Dra. Marília Gerhardt de Oliveira
Presidente da Comissão Científica e de Ética da
Faculdade de Odontologia da PUCRS

ANEXO B

Aprovação do Projeto de Tese pelo Comitê de Ética em Pesquisa da PUCRS



PONTIFÍCIA UNIVERSIDADE CATÓLICA DO RIO GRANDE DO SUL
PRO-REITORIA DE PESQUISA E POS-GRADUAÇÃO
COMITÊ DE ÉTICA EM PESQUISA - CEP - PUCRS



Ofício nº 178/06-CEP

Porto Alegre, 03 de março de 2006.

Senhor(a) Pesquisador(a)

O Comitê de Ética em Pesquisa da PUCRS apreciou e aprovou seu protocolo de pesquisa registro CEP 05/02886, intitulado: "Efeito da formalina a 10% sobre a densidade óptica do tecido ósseo: estudo "in vitro" ".

Relatórios parciais e final devem ser apresentados ao CEP. Inicialmente, em 03/09/2006.

Sua investigação está autorizada a partir da presente data.

Atenciosamente,

Prof. Dr. Caio Coelho Marques
COORDENADOR EM EXERCÍCIO

Ilmo(a) Sr(a)
Dout Karen Cherubini
N/Universidade