

## Hérnia obturadora recidivada encarcerada: um relato de caso

### *Incarcerated recurrent obturator hernia: a case report*

Cláudio Corá Mottin<sup>1</sup>, Francisco Felipe Laitano<sup>2</sup>, Antonella Furquim Conte<sup>3</sup>,  
Rafael Jacques Ramos<sup>4</sup>, Alexandre Vontobel Padoin<sup>5</sup>, Letícia Biscaino Alves<sup>6</sup>

<sup>1</sup> Doutor em Clínica Cirúrgica pela PUCRS. Professor Adjunto do Departamento de Cirurgia da FAMED/PUCRS. Professor do Curso de Pós-Graduação em Cirurgia da PUCRS.

<sup>2</sup> Médico Residente do Serviço de Cirurgia Geral do HSL-PUCRS.

<sup>3</sup> Médica Residente do Serviço de Cirurgia Geral do HSL-PUCRS.

<sup>4</sup> Cirurgião do Aparelho Digestivo. Especialista em Cirurgia pelo Colégio Brasileiro de Cirurgiões. Membro do Serviço de Cirurgia do Hospital São Lucas da PUCRS.

<sup>5</sup> Cirurgião. Doutor em Clínica Cirúrgica pela PUCRS. Membro do Serviço de Cirurgia do Hospital São Lucas da PUCRS.

<sup>6</sup> Cirurgiã do Aparelho Digestivo. Mestre em Cirurgia pela UFRGS. Membro do Serviço de Cirurgia do Hospital São Lucas da PUCRS.

---

#### RESUMO

**Objetivos:** descrever a história, o diagnóstico e o tratamento de uma paciente com hérnia obturadora.

**Descrição do caso:** uma paciente de 71 anos apresentou quadro de abdome agudo obstrutivo secundário a uma hérnia obturadora encarcerada e recidivada. O diagnóstico foi feito pela tomografia computadorizada e o tratamento foi cirúrgico, através da correção do defeito com colocação de tela de polipropileno em forma de cone.

**Conclusões:** a hérnia obturadora é uma rara mas importante causa de obstrução intestinal. Por ser uma patologia incomum, seu diagnóstico normalmente é tardio, sendo realizado no transoperatório ou, menos frequentemente, através de tomografia computadorizada em avaliação pré-operatória de abdome agudo. Existem diversas formas para sua correção cirúrgica.

**DESCRIPTORIOS:** HÉRNIA DO OBTURADOR; OBSTRUÇÃO INTESTINAL; ABDOME AGUDO; CIRURGIA; TOMOGRAFIA COMPUTADORIZADA

#### ABSTRACT

**Aims:** To describe the history, diagnosis and treatment of a patient with obturator hernia.

**Case description:** A 72 years old woman presented with acute obstructive abdomen secondary to an incarcerated recurrent obturator hernia. The diagnosis was made by computed tomography and the treatment was surgical, by repairing the defect with placement of a polypropylene mesh in a cone shape (patch/plug).

**Conclusions:** Obturator hernia is a rare, but important cause of intestinal obstruction. Because it is an uncommon pathology, the diagnosis is usually delayed and is done during surgery or, less frequently, by computed tomography in the preoperative evaluation of acute abdomen. There are several strategies for its surgical correction.

**KEY WORDS:** HERNIA, OBTURATOR; INTESTINAL OBSTRUCTION; ABDOMEN, ACUTE; SURGERY; COMPUTED TOMOGRAPHY.

---

## INTRODUÇÃO

A hérnia obturadora ocorre através do forame obturador, adjacente aos vasos e nervo obturadores. É uma patologia incomum, correspondendo a 0,1-1% de todas as hérnias<sup>1</sup> e a 0,2 a 1,6% de todos os casos de obstrução mecânica do intestino delgado.<sup>2</sup>

A maioria das hérnias obturadoras ocorre em mulheres idosas e do lado direito, geralmente contendo intestino delgado (íleo).<sup>2</sup> Resultam de um relaxamento progressivo do anel pélvico, que pode estar associado com idade avançada, aumento da pressão intra-abdominal e multiparidade.<sup>3</sup>

Devido a sua relativa raridade, seu diagnóstico normalmente é tardio, sendo realizado através de laparotomia exploradora ou, em alguns casos, através de tomografia computadorizada de abdome no pré-operatório.<sup>3</sup> Os sintomas geralmente são inespecíficos, sendo as queixas mais comuns a dor na

Endereço para correspondência/Corresponding Author:

FRANCISCO FELIPE LAITANO  
Rua Famese, 199/501 – Bela Vista  
CEP 90450-180, Porto Alegre, RS, Brasil  
E-mail: flpoa@hotmail.com

região inguinal irradiada para a porção medial da coxa (sinal de *Howship-Romberg*) e sintomas de obstrução intestinal.<sup>4,5</sup>

A taxa de mortalidade é a mais alta entre todas as hérnias, sendo de aproximadamente 13-40%.<sup>6</sup> O tratamento é sempre cirúrgico, existindo diversas técnicas para seu reparo.<sup>7</sup>

O presente relato de caso refere-se a uma paciente internada previamente no Serviço de Cirurgia Geral e Cirurgia do Aparelho Digestivo do Hospital São Lucas da PUCRS. A publicação do caso foi aprovada pelo Comitê de Ética em Pesquisa da Pontifícia Universidade Católica do Rio Grande do Sul.

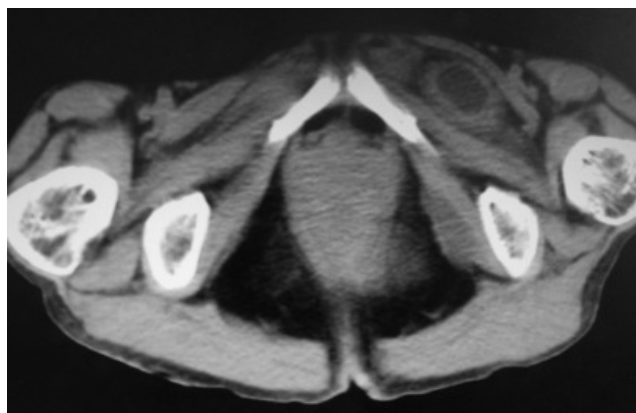## RELATO DO CASO

Uma senhora de 71 anos, constipada crônica, múltipara, veio à emergência com relato de não eliminar fezes há cinco dias e de apresentar vômitos biliosos há dois dias. Apresentava história progressiva de ter sido submetida à laparotomia exploradora há um ano por quadro suboclusivo. Naquela ocasião foi diagnosticada hérnia obturadora e realizado fechamento do forame obturador com sutura de fio inabsorvível.

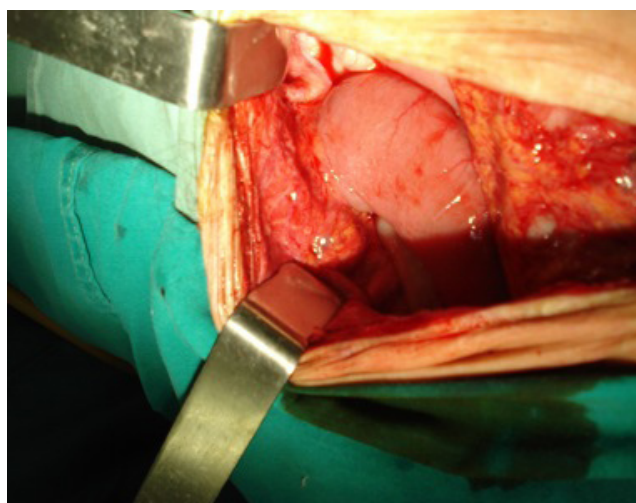
A radiografia de abdome agudo evidenciou distensão de alças de intestino delgado com alguns níveis hidroaéreos, sem outras alterações significativas. Em relação aos exames laboratoriais, evidenciava-se um hemograma com 25.000 leucócitos e apenas 1% de bastões. Ao exame apresentava sinais vitais estáveis, abdome flácido com leve desconforto à palpação e ruídos hidroaéreos diminuídos.

Inicialmente instituiu-se tratamento conservador, mantendo a paciente em jejum e com sonda nasogástrica, porém não houve melhora dos sintomas. Foi solicitada uma tomografia computadorizada de abdome e pelve, que identificou defeito no forame obturador com alça de intestino delgado encarcerada (Figura 1). Foi submetida à laparotomia com incisão mediana infraumbilical que evidenciou alça sem sinais de sofrimento vascular (Figura 2). Foi realizada redução do conteúdo herniário com correção do defeito e colocação de tela de polipropileno em forma de cone (*patch/plug*)<sup>8</sup> no forame obturador e recobertura com peritônio (Figura 3).

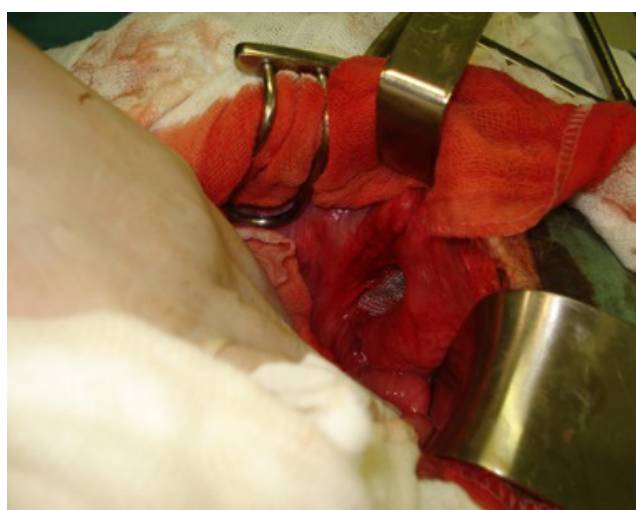
A paciente evoluiu muito bem no pós-operatório, recebendo alta no quinto dia após a cirurgia. Após seis meses, durante os quais realizou três consultas de revisão no ambulatório de cirurgia geral, recebeu alta ambulatorial.



**Figura 1.** Tomografia computadorizada de abdome e pelve, mostrando massa com conteúdo líquido entre os músculos pectíneo e obturador externo esquerdo, identificando defeito no forame obturador com alça de intestino delgado encarcerada.



**Figura 2.** Alça de intestino delgado encarcerada no forame obturador.



**Figura 3.** Tela de polipropileno em forma de cone (*patch/plug*) no forame obturador.

## DISCUSSÃO

A hérnia obturadora é uma patologia rara que possui diversos fatores predisponentes.<sup>1</sup> As mulheres são mais acometidas (6-9 vezes) devido a sua pelve mais larga, sobretudo em múltiparas, causando aumento do forame obturador.<sup>8</sup> A idade média do diagnóstico varia de 70-90 anos.<sup>6,9</sup> Constipação é um dos fatores associados com a doença, uma vez que aumenta a pressão intra-abdominal.<sup>9</sup>

A apresentação clínica é vaga com sinais e sintomas de obstrução intestinal – dor e distensão abdominal, náusea e vômito; estes estão presentes em 90% dos pacientes com hérnia obturadora encarcerada.<sup>9</sup> O sinal clínico mais característico é o de *Howship-Romberg*, presente em 15-50% dos pacientes.<sup>10</sup> Em nosso caso não tivemos a presença deste sinal, mas sim um quadro de abdome agudo obstrutivo.

Vários métodos diagnósticos já foram descritos para se diagnosticar hérnia obturadora no pré operatório, porém o mais utilizado é a tomografia computadorizada de abdome e pelve, que pode diagnosticar a patologia em até 100% dos casos.<sup>7</sup> Em nosso caso, como a paciente apresentava sintomas vagos de suboclusão, foi optado por realizar inicialmente um raio X de abdome agudo que não evidenciou alterações significativas; entretanto, devido à evolução do quadro, foi solicitada a tomografia computadorizada de abdome e pelve, que foi definitiva para a elucidação diagnóstica.

Atualmente existem várias maneiras para se reparar a hérnia obturadora, incluindo a ligação do saco, o fechamento direto do defeito herniário com sutura de fio inabsorvível com pontos separados e o reparo com tela através da via laparotômica e videolaparoscópica

trans-abdominal ou pré-peritoneal.<sup>10</sup> No caso descrito foi realizada laparotomia e correção do defeito com tela de polipropileno (reparo tipo *plug*). Esta abordagem foi utilizada devido à suspeita de estrangulamento e à falha prévia em uma tentativa de reparo com fechamento primário do defeito.

## REFERÊNCIAS

1. Murai S, Akatsu T, Yabe N, et al. Impacted obturator hernia treated successfully with a Kugel Repair: report of two cases. *Surg Today*. 2009;39:821-4.
2. Rodríguez-Hermosa JI, Codina-Cazador A, Maroto-Genover A, et al. Obturator hernia: clinical analysis of 16 cases and algorithm for its diagnosis and treatment. *Hernia*. 2008;12:289-97.
3. Chang SS, Shan YS, Lin YJ, et al. A review of obturator hernia and a proposed algorithm for its diagnosis and treatment. *World J Surg*. 2005;29:450-4.
4. Pandey R, Maqbool A, Jayachandran N. Obturator hernia: a diagnostic challenge. *Hernia*. 2009;13:97-9.
5. Kammori M, Mafune K, Hirashima T, et al. Forty-three cases of obturator hernia. *Am J Surg*. 2004;187:549-52.
6. Mantoo SK, Mak K, Tan TJ. Obturator hernia: diagnosis and treatment in the modern era. *Singapore Med J*. 2009;50(9):866-870.
7. Insua CM, Pereira JMC, Oliveira MC. Obturator hernia: the plug technique. *Hernia*. 2001; 5:161-163.
8. Gilbert AI. Generations of the Plug and Patch repair: its development and lessons from history. In: Fisher JE. *Mastery of surgery*. 5a ed. Filadélfia: Ed. Lippincott Williams e Wilkins;2007, p. 1940-6.
9. Nakayama T, Kobayashi S, Shiraishi K, et al. Diagnosis and treatment of obturator hernia. *Keio J Med*. 2002;51: 129-32.
10. Wang G, Qian H, Cai X, et al. Strangulated obturator hernia diagnosed preoperatively by spiral CT: case report. *Chin Med J*. 2007;120:1855-6.