

See discussions, stats, and author profiles for this publication at: <https://www.researchgate.net/publication/325440893>

Fechamento de diastemas em incisivos laterais superiores após tratamento ortodôntico / Diastema closure in upper lateral incisors after orthodontic treatment

Article · December 2017

CITATIONS

0

READS

440

6 authors, including:



[Vanessa Kern Soares](#)

Pontifícia Universidade Católica do Rio Grande do Sul

5 PUBLICATIONS 0 CITATIONS

[SEE PROFILE](#)



[Tatiana Siqueira Gonçalves](#)

Pontifícia Universidade Católica do Rio Grande do Sul

28 PUBLICATIONS 150 CITATIONS

[SEE PROFILE](#)



[Luciane M Menezes](#)

Pontifícia Universidade Católica do Rio Grande do Sul

141 PUBLICATIONS 1,012 CITATIONS

[SEE PROFILE](#)



[Eduardo Martinelli De Lima](#)

Pontifícia Universidade Católica do Rio Grande do Sul

133 PUBLICATIONS 390 CITATIONS

[SEE PROFILE](#)

Some of the authors of this publication are also working on these related projects:



Mecânica ortodôntica - artigos em português [View project](#)



Orthodontic Materials [View project](#)

Fechamento De Diastemas Em Incisivos Laterais Superiores Após Tratamento Ortodôntico

Diastema closure in upper lateral incisors after orthodontic treatment

Pâmella Tomazi Godoy de Oliveira¹, Vanessa Kern Soares Schenck², Tatiana Siqueira Gonçalves³, Luciane Macedo de Menezes⁴, Eduardo Martinelli Santayana de Lima⁴, Luis Henrique Burnett⁵

RESUMO

Este trabalho descreve o caso de uma paciente com mordida cruzada posterior e discrepância de Bolton que, após tratamento ortodôntico, foi encaminhada para fechamento de diastema anterior com resina composta e procedimento periodontal estético. A Proporção Áurea foi utilizada como ferramenta de planejamento na distribuição dos espaços na fase final da Ortodontia e o recontorno gengival foi realizado para obtenção de proporcionalidade de altura e largura dos dentes. A utilização da resina composta é considerada a terapia mais conservadora. O tratamento interdisciplinar envolvendo Ortodontia, Periodontia e Dentística é indicado, uma vez que a obtenção de um sorriso estético e harmônico é mais facilmente alcançado quando as especialidades atuam de forma integrada.

Palavras-chaves: Ortodontia Corretiva, Diastema, Dentística Operatória

ABSTRACT

This paper describes the case of a patient with a posterior crossbite and tooth-size discrepancy who, after the orthodontic treatment, was referred for an anterior diastema closure using direct composite resin and an aesthetic periodontal procedure. The golden proportion was used as a planning tool in the distribution of spaces during the final phase of the orthodontic treatment and the gingival contour was performed to achieve the correct proportions of tooth height and width. The use of direct composite resin is considered the most conservative therapy. The interdisciplinary approach comprising Orthodontics, Periodontics and Dentistry is highly recommended, as obtaining an aesthetic and harmonic smile is more easily achieved when combining the specialties in an integrated way.

Key-words: Corrective Orthodontics, Diastema, Operative Dentistry

1 Mestre e aluna de doutorado em Dentística Restauradora pela Faculdade de Odontologia da PUCRS, Porto Alegre, RS, Brasil

2 Aluna de mestrado em Ortodontia e Ortopedia Facial da Faculdade de Odontologia da PUCRS, Porto Alegre, RS, Brasil

3 Mestre e doutora em Ortodontia pela PUCRS, Professora adjunta de Ortodontia da Faculdade de Odontologia da PUCRS, Porto Alegre, RS, Brasil

4 Mestre e doutor em Ortodontia pela UFRJ. Professor adjunto de Ortodontia da Faculdade de Odontologia da PUCRS, Porto Alegre, RS, Brasil

5 Mestre em Clínica Odontológica pela UFRGS, Doutor em Dentística Restauradora pela USP, pós-doutorado em Dentística restauradora pela USP. Professor adjunto de Dentística da Faculdade de Odontologia da PUCRS, Porto Alegre, RS, Brasil

INTRODUÇÃO

Um sorriso é considerado estético quando o tamanho, a forma, a posição e a cor dos dentes estão em harmonia, proporção e simetria relativa com os outros elementos que os enquadram (1). Nesse contexto, a busca pelo aprimoramento estético é uma das principais tendências da sociedade moderna e o desafio da odontologia restauradora é fornecer resultados altamente satisfatórios, sem aumento dos custos e do tempo de trabalho clínico (2). A abordagem atual para o tratamento dos problemas estéticos inclui tratamentos conservadores como o clareamento, a microabrasão do esmalte e a restauração direta à base de resina composta e uso de laminados cerâmicos com reduzido preparo dental.

As abordagens minimamente invasivas são estabelecidas como uma das estratégias mais desejáveis nos tratamentos odontológicos (3) quando o objetivo é devolver estética ao paciente (4, 5). A preservação da estrutura dental tem um forte impacto na sobrevivência do dente restaurado em virtude da adesão ao esmalte fornecer uma interface altamente durável em termos de estabilidade biológica e mecânica (6). A literatura mostra, consistentemente, altas taxas de sucesso em restaurações realizadas em superfície de esmalte (7), enquanto que a adesão à dentina é tecnicamente mais sensível, mais propensa a infiltração bacteriana e possui maior tendência à fratura mecânica a médio e a longo prazo (8).

A etiologia do diastema em adultos frequentemente está relacionada com anomalias de tamanho e forma, discrepâncias dentoalveolares e discrepância de Bolton (9). As diferenças dentoalveolares resultam da desarmonia entre o tamanho do perímetro ósseo e a largura dos dentes ou na presença de defeitos

ósseos que separam os incisivos. Nos casos de diastemas ântero-superiores devido à discrepância de Bolton, os dentes ântero-superiores apresentam volume menor e não são proporcionais ao tamanho dos dentes ântero-inferiores e, portanto, ainda que haja um correto engrenamento posterior dos dentes, pode haver diastemas na região anterior da maxila (10). O tratamento ortodôntico é indicado para redistribuir os espaços entre os elementos anteriores previamente aos procedimentos restauradores que incluem a confecção de coroas, laminados cerâmicos ou resina composta direta (11).

O padrão-ouro utilizado para determinar a distribuição mais adequada dos diastemas no arco e orientar a intervenção restauradora é a proporção áurea (proporção de 1.618: 1.0: 0.618) (12, 13). O contorno gengival deve também ser avaliado, as papilas interdentais devem reproduzir a arquitetura natural após o alinhamento e nivelamento promovido pela ortodontia corretiva (9). Assim, a periodontia pode ser incluída na abordagem multidisciplinar para a correção do paciente com diastema.

As melhorias nas propriedades físico-mecânicas e o comportamento óptico das resinas compostas ampliaram a sua indicação para uso na região anterior (14), principalmente nos casos nos quais as restaurações cerâmicas eram tradicionalmente indicadas (15). As principais vantagens da técnica restauradora direta são: redução do custo, execução de múltiplas restaurações em todas as áreas da boca sem comprometimento da estrutura sadia dos dentes (16), técnica simplificada, econômica (11), reversível (uma vez que as restaurações podem ser removidas e o dente voltar a sua forma original), e as fraturas ou defeitos que podem surgir ao longo do tempo são, na maioria das vezes, reparáveis (17, 18).

Além disso, a literatura mostra resultados satisfatórios após 10 anos de acompanhamento clínico (14), sendo que a taxa de sucesso encontrada variou de 85% a 88% no período de 5 a 7 anos (19, 20), com a maioria das restaurações atingindo excelente ou boa qualidade, semelhante à taxa de sobrevivência exibida pelos laminados cerâmicos, acima de 90% em 10 anos e de cerca de 75% em 16 anos (21).

A resina composta pode ser aplicada empregando diferentes técnicas incrementais. A abordagem clássica é a "técnica centrífuga", que implica a colocação de uma ou duas camadas de dentina em posição oblíqua e a camada de esmalte que cobre a superfície. A outra abordagem é a "técnica buco lingual" que utiliza uma matriz de silicone confeccionada a partir de um enceramento diagnóstico. A primeira camada feita de esmalte é aplicada diretamente na matriz de silicone fornecendo em etapa única o apoio lingual e a posição da borda incisal da restauração. Então, dentina e os materiais de efeito são aplicados de forma precisa em uma configuração tridimensional. Esta técnica fornece ótimo resultado estético como translucência, opalescência e o efeitos do halo incisal (6, 22). No entanto, a aplicação das diferentes camadas não pode ser extrapolada para todas as situações clínicas, como ausência dos efeitos ópticos presentes no bordo incisal. A fim de evitar desnecessária redução de estrutura sadia é essencial avaliar se o volume e a forma dental são satisfatórios, observando os aspectos proximais e incisais (23).

Independentemente do tratamento de eleição, é importante realizar uma abordagem multidisciplinar envolvendo Ortodontia, Periodontia, Prótese e Dentística. Logo, a correção das alterações estéticas por meio dos procedimentos restauradores diretos depende de diversos fatores, desde o estabelecimento da

estabilidade posterior à manutenção da higiene oral para longevidade do tratamento (24). O objetivo desse relato é descrever um caso no qual foi realizado o fechamento de diastemas, após tratamento ortodôntico, com utilização de resina composta após realização de clareamento dental caseiro e gengivoplastia nos elementos ântero-superiores. A técnica restauradora direta e minimamente invasiva foi utilizada para a reabilitação estética, devolvendo a harmonia ao sorriso.

RELATO DE CASO

A paciente se apresentou para consulta inicial na clínica de Especialização de Ortodontia, na Faculdade de Odontologia da Pontifícia Universidade Católica de Porto Alegre, aos 11 anos e 9 meses, motivada para iniciar o tratamento ortodôntico. Na análise facial observou-se leve assimetria na região nasal no lado esquerdo, terço inferior da face levemente aumentado e um perfil convexo. Na análise intra-bucal, possuía má-clusão de Classe II subdivisão esquerda, mordida cruzada posterior do lado esquerdo, overjet de 3mm e overbite de 80% (Figura 1). Na radiografia panorâmica, foi observada a presença de todos os dentes, raízes finas e longas, dentes 53, 54 e 63 em fase de rizólise (Figura 2). A análise cefalométrica (Tabela 1) revelou o padrão vertical da paciente e padrão esquelético de Classe II (SN.GoGn: 41°; Eixo Y: 68°; SNA: 81°; SNB: 76°; ANB: 5°; Ang. Convexidade: 8°). A paciente se encontrava no final do surto de crescimento, demonstrando ainda potencial de crescimento. Nas análises de modelo, foi detectado na Análise de Discrepância de Bolton que a paciente apresentava certa deficiência de volume dentário no arco superior, em especial na região anterior.

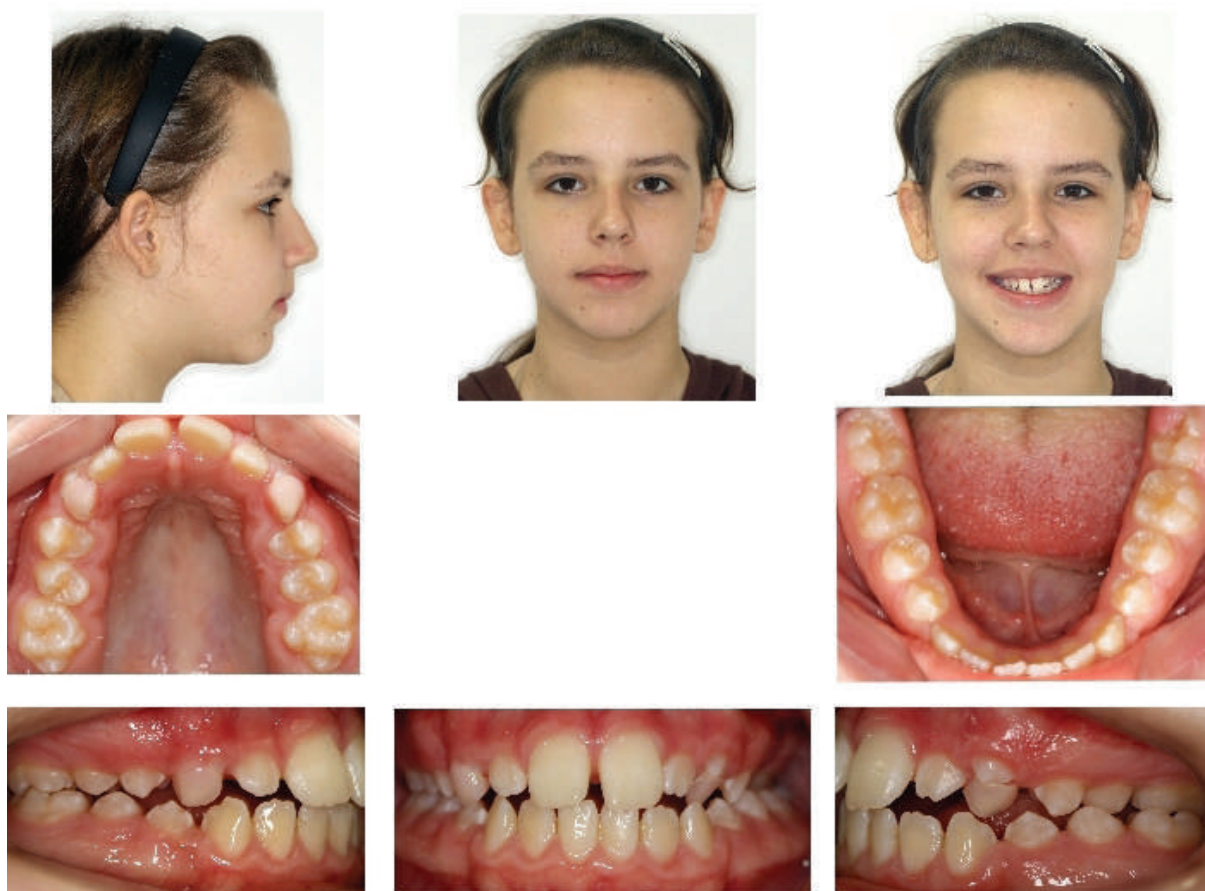

Figura 1. Fotografias iniciais extra-orais e intra-orais

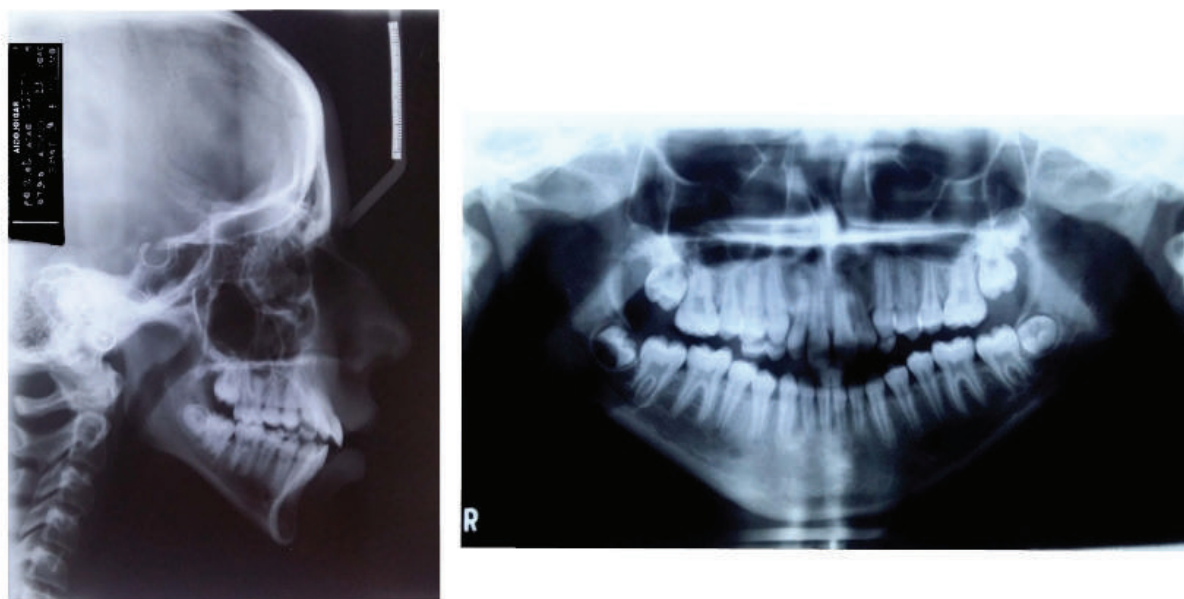


Figura 2. Radiografias iniciais: telerradiografia de perfil e panorâmica

Como planejamento inicial, foi proposto expansão rápida da maxila (ERM) seguido de uso de aparelho extra-oral puxada combinada (AEO) devido ao padrão vertical da paciente, e após, colagem de aparelho fixo completo. Iniciou-se o tratamento com a ERM com disjuntor de Haas cujo protocolo de ativação foi de 2/4 volta por dia. O parafuso do expansor foi estabilizado após três semanas de ativação. Após quatro meses de estabilização, foi realizada a colagem do aparelho superior e inferior (Edgewise Standard slot 0.022" x 0.028"-American Orthodontics). Os molares e caninos já estavam em Classe I, apesar do padrão vertical da paciente, a mandíbula cresceu de forma favorável não necessitando o uso do AEO. Foi realizada, nesse momento, a colagem

do aparelho fixo completo, seguindo-se a fase de alinhamento e nivelamento, fechamento de espaços e finalização.

Ao final do tratamento ortodôntico, conforme previsto no diagnóstico e planejamento inicial, a paciente foi encaminhada para o setor de dentística para restauração dos espaços remanescentes nos incisivos laterais superiores, devido a uma discrepância de Bolton de 1mm com excesso dentário na região ântero-inferior (Figuras 3 e 4). Dessa maneira, a paciente foi encaminhada e compareceu à clínica de mestrado em dentística para fechamento dos espaços residuais entre os incisivos laterais e caninos superiores com material restaurador e avaliação da necessidade de clareamento.

Na anamnese, a paciente relatou descon-

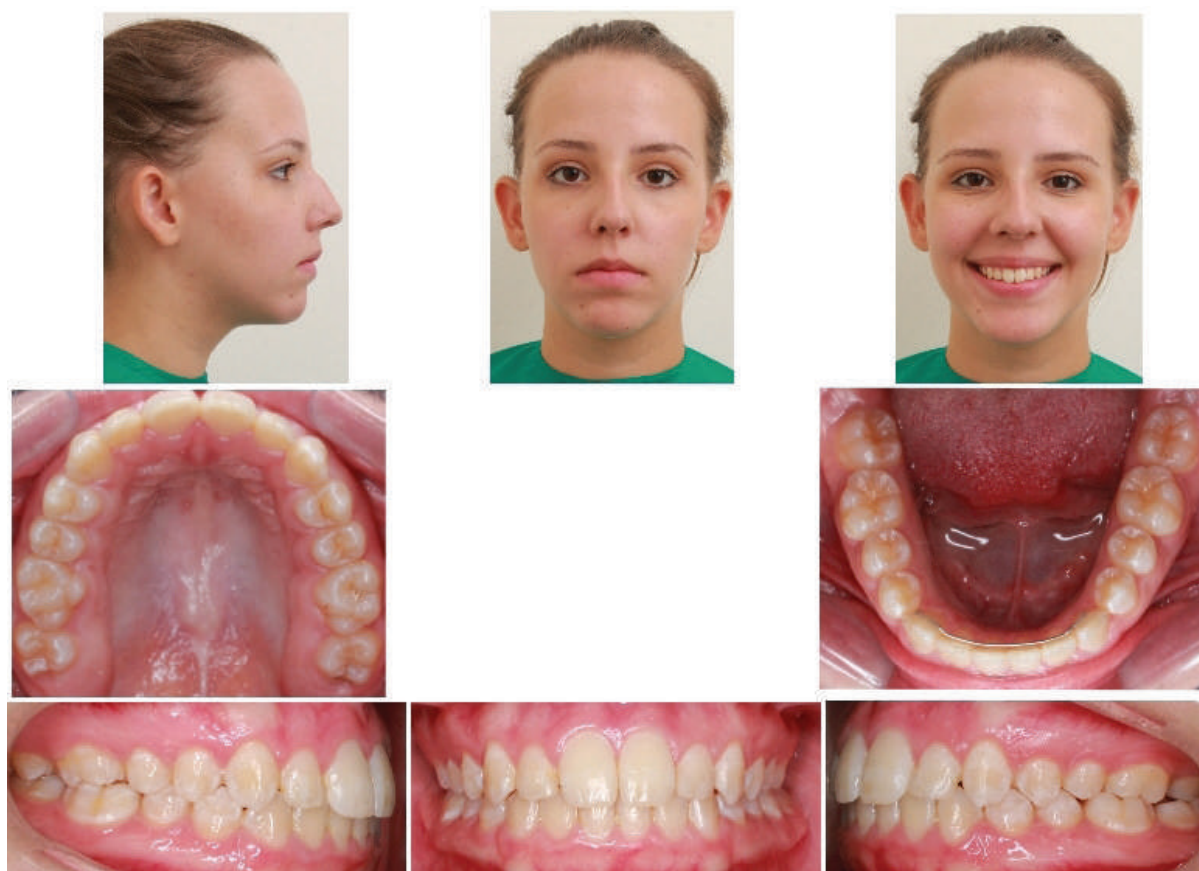

Figura 3. Fotografias finais extra-orais e intra-orais

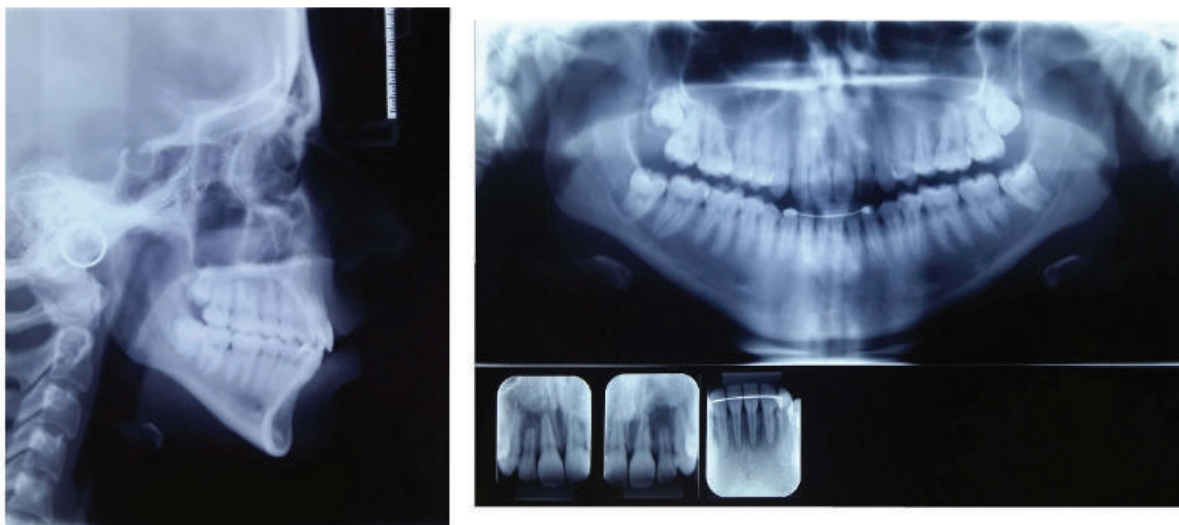


Figura 4. Radiografias finais: telerradiografia de perfil, panorâmica e periapicais

tentamento com o tamanho dos incisivos centrais, laterais e notava nítido contorno gengival assimétrico nos dentes homólogos. Durante o exame clínico, foi observado escurecimento dental moderado, presença de excesso de tecido gengival nos elementos 12, 22, 13 e 23, presença de diastemas na região entre incisivos laterais e caninos superiores, além de incisivos centrais com estreitamento no terço médio e incisal. (Figura 5).

Após concordância da paciente com o tratamento proposto, foi realizado gengivoplastia dos elementos 12, 22, 13 e 23. Durante o procedimento cirúrgico foi utilizada a broca em Zircônia (TissueTrimmer, NTI, Kahla, Turíngia, Alemanha), cuja função é remover o excesso de tecido gengival por meio de corte e cauterização imediata, não necessitando de qualquer tipo de sutura. O pós-operatório de sete dias mostra o tecido cicatrizado, sem sinal de edema, vermelhidão ou qualquer sinal inflamatório (Figura 6).

Após 90 dias foi iniciado o clareamento externo pela técnica caseira com moldeiras de silicone e Peróxido de Hidrogênio 7,5% (White

Class/FGM Produtos Odontológicos, Joinville, SC, Brasil). Inicialmente foi realizado registro da cor dos dentes, por meio da escala Vita (Vita Toothguide, Zahnfabrick, BadSackingen, Alemanha), a qual foi definida como cor A3 na região de incisivos centrais e laterais e A4 na região de caninos.

O processo de trocas das restaurações, fechamento dos diastemas anteriores e reanatomização dos incisivos centrais (Figura 7) iniciou-se por meio da confecção de bisel com auxílio de ponta diamantada (#4195F, KG Sorensen, São Paulo, Brasil) após remoção das restaurações antigas. O ácido fosfórico Ultra-etch 35% (Ultradent Products Inc., South Jordan, UT, USA) foi aplicado durante 30 segundos em esmalte, seguido de um enxague abundante com água e leve secagem com ar. Então, o adesivo Adper Single Bond 2 (3M ESPE, St. Paul, MN, EUA) foi aplicado em esmalte de acordo com as normas do fabricante, seguida de fotoativação por 20 segundos com 1200mW/cm² (Figura 8).

Os elementos 12 e 22 tiveram a sua anatomia restaurada com aumento tanto no

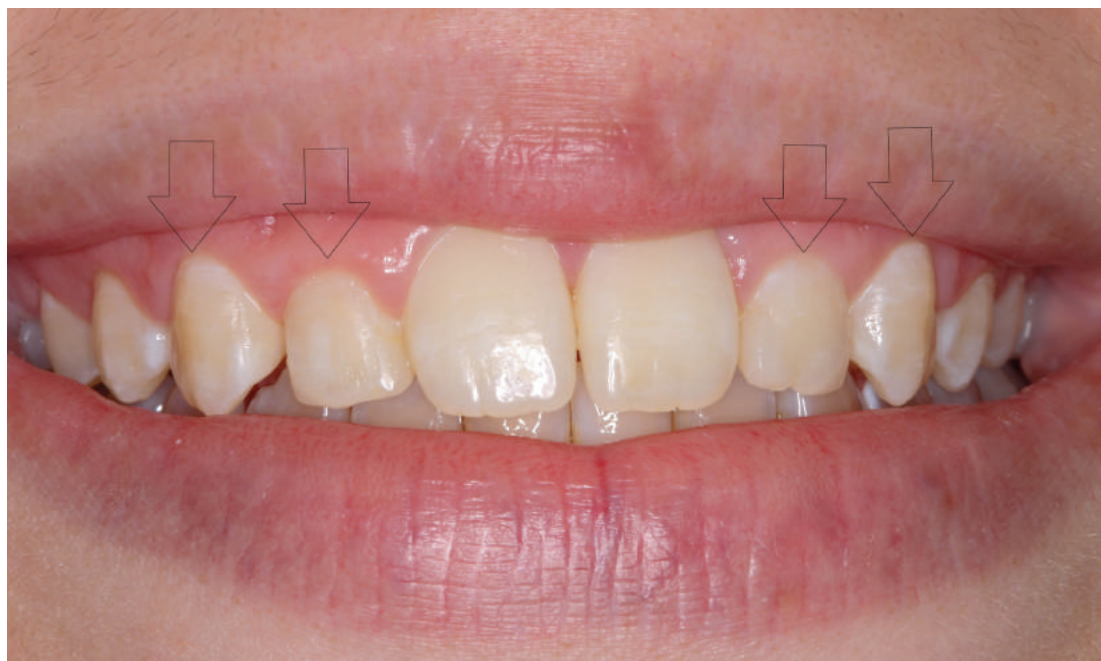

Figura 5. Incisivos centrais mais estreitos e contorno gengival irregular na região de incisivos laterais e caninos.

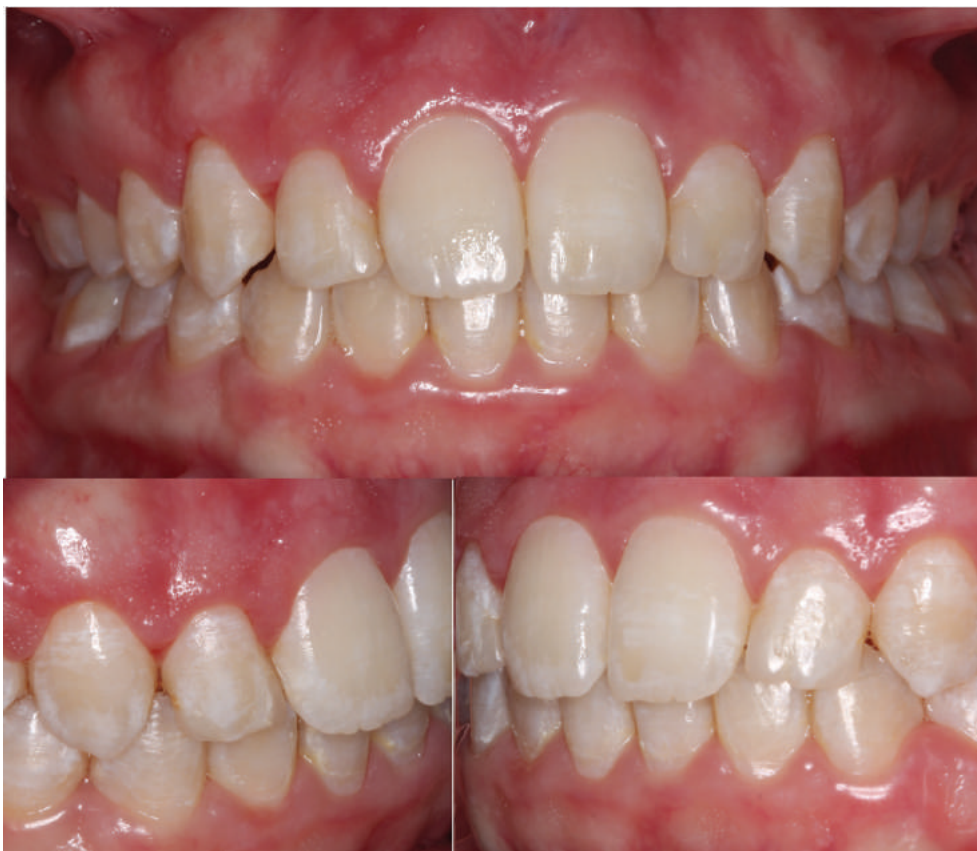

Figura 6. Pós-operatório de 7 dias da gengivoplastia: vista frontal e vista laterais

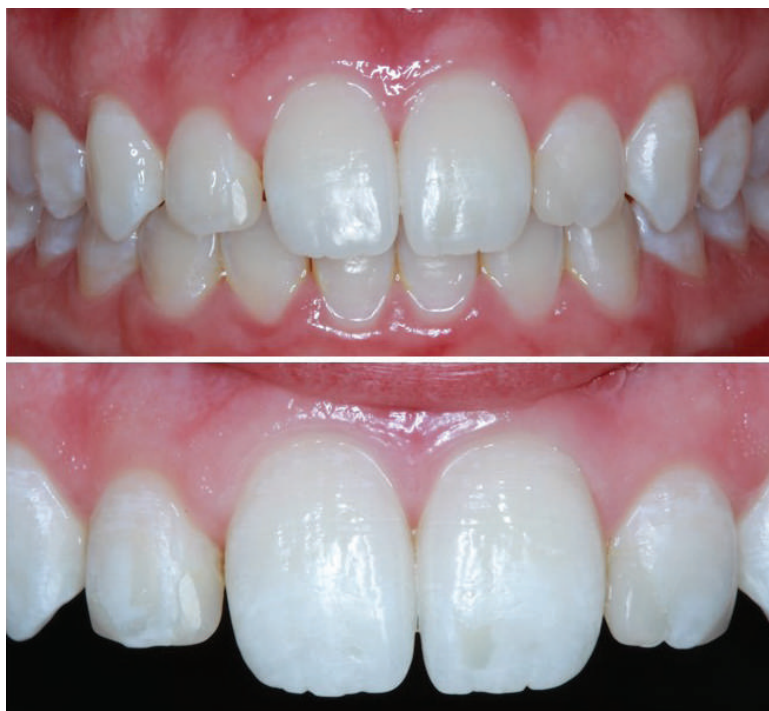

Figura 7. Aspecto final após o clareamento caseiro. Presença de restaurações antigas nos incisivos laterais superiores.

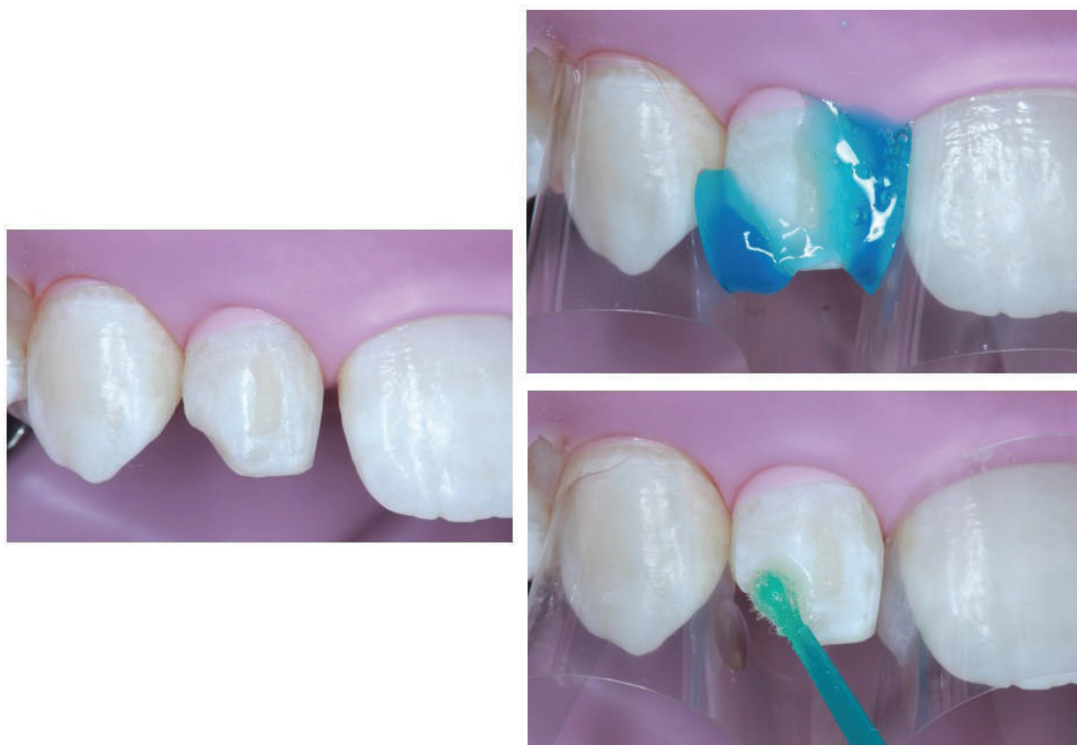

Figura 8. Isolamento absoluto com dique de borracha e confecção e bisel no incisivo superior do lado direito. Aplicação de ácido fosfórico Ultra-etch 35% durante 30 segundos em esmalte. Aplicação de adesivo Adper Single Bond 2 em esmalte de acordo com as normas do fabricante.

sentido méso-distal como cérvico-incisal. A resina composta utilizada para aumento das proximais foi a cor WD (Forma, Ultradent, Utah, EUA), correspondente à dentina, seguido da reconstrução do halo incisal com a resina WE. A face vestibular foi esculpida com o auxílio de um modelador de resina (Bisco, Illinois, EUA) e selecionada a cor WB, seguindo a técnica incremental. Nesta sessão, houve a aplicação de gel hidrossolúvel (KY, Johnson & Johnson, Nova Jersey, EUA) a fim de inibir a reação do oxigênio com os monômeros residuais presentes na camada externa da restauração. O acabamento e o polimento das restaurações foram realizados com pontas de borracha (Astropol, Ivoclar Vivadent, Schaan, Liechtenstein) e discos de lixa (Diamond Pro, FGM Dental Products, Joinville, Brasil), seguido de disco de feltro com pasta diamantada (Diamond Pro, FGM Dental Products, Joinville, Brasil) e uso de tira de lixa de poliéster (3M ESPE, St. Paul, MN, EUA) nas faces proximais.

Em uma segunda sessão clínica, realizou-se

aumento dos elementos 11 e 21 na região correspondente à face distal com o compósito resinoso IPS Empress® Direct (Ivoclar Vivadent, Schaan, Liechtenstein) na cor B1 para esmalte (Figura 10). O acabamento e polimento das restaurações seguiram o protocolo da primeira sessão clínica. Após 2 semanas, a paciente retornou para realização do polimento final (Figura 9).

DISCUSSÃO

Os diastemas presentes nos dentes anteriores afetam significativamente a aparência do sorriso. Estes espaços podem ser fechados ou reduzidos com tratamento ortodôntico, tratamento restaurador ou com a combinação de ambos (3). Dependendo de certos fatores, tais como o número e o tamanho dos diastemas, as restaurações adesivas diretas representam uma excelente alternativa de tratamento visto a redução do custo e tempo clínico envolvidos.

A literatura mostra que, apesar das alterações de microdureza pelos efeitos do peróxido

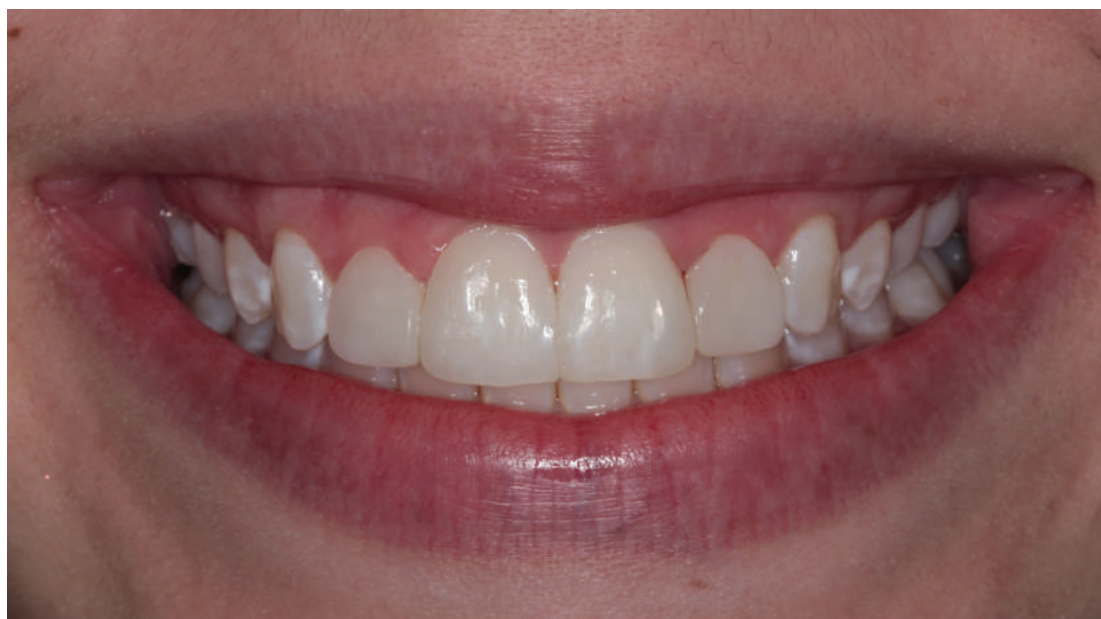

Figura 9. Resultado final obtido após a realização das restaurações estéticas.

de hidrogênio no esmalte, essa desmineralização pode ser revertida pelo potencial de remineralização da saliva que substitui os íons de cálcio e fosfato perdidos (25). Estudo *in situ* concluiu que as mudanças na microdureza não são significativas e podem ser recuperadas em 7 dias após o clareamento quando os espécimes foram mantidos em saliva artificial (26, 27). O tempo aguardado para realização das restaurações foi de aproximadamente 15 dias, obtendo-se superfície remineralizada e passível de união micromecânica (28).

O contorno gengival simétrico foi obtido seguindo a proporção de papila para os dentes ântero-superiores que corresponde à aproximadamente 40% do comprimento total da coroa clínica, quando medidos a partir do zênite gengival até a crista da papila (29). As alternativas para remoção de tecido gengival incluem o uso de bisturi, eletrocirurgia e/ou lasers. A abordagem cirúrgica tradicional que utiliza a lâmina de bisturi mostra a desvantagem de provocar sangramento abundante. Alternativamente, a eletrocirurgia foi utilizada efetivamente para incisão do tecido gengival enquanto simultaneamente provoca hemostasia adequada e, portanto, é preferida por muitos dentistas. No entanto, o calor gerado pela técnica pode resultar em dano irreversível à crista alveolar (30). Os lasers oferecem o potencial de um maior controle do operador e danos mínimos aos tecidos adjacentes (31).

Neste relato de caso, o instrumento utilizado para gengivoplastia foi a ponta de zircônia, cuja função é remover o excesso de gengiva apresentando a vantagem de causar a isquemia imediata da região transoperatória e eliminar o alto custo envolvido dos aparelhos de bisturi elétrico e de laser (32). O processo cicatricial do tecido gengival é de aproximadamente 90 dias, período este utilizado como segurança para iní-

cio do tratamento clareador (33).

As restaurações em resina composta direta estabeleceram novas proporções de largura, por meio da Proporção Áurea, e mantiveram características notáveis nos dentes naturais como translucidez, croma e valor (34). Os compósitos híbridos nanoparticulados exibem resistência suficiente para suportar às cargas mastigatórias mais elevadas, sendo indicado em todas as classes restauradoras (classe I, II, III, IV e V), laminados e em grandes reconstruções (35). A resina composta utilizada no presente relato foi a Forma (Ultradent, Utah, EUA), cuja formulação química compreende Vidro de Bário de tamanho médio de 0,7 microns e partículas nanométricas de Zircônia, que preenchem os espaços deixados pelas partículas de vidro, resultando em um material nano-híbrido com consistência de trabalho melhor e mais resistente mecanicamente de acordo com o fabricante.

As restaurações em resina composta direta foram o tratamento de escolha nessa situação em detrimento aos laminados cerâmicos devido à idade da paciente, o maior custo do procedimento indireto e a facilidade na reversibilidade caso necessário. O encerramento diagnóstico para guia cirúrgico e ensaio restaurador não foram realizados no presente relato, para fins de redução do valor final do tratamento e, mesmo assim, foi obtido resultado satisfatório. A literatura mostra resultados favoráveis após observação de 5 anos: uma taxa de falha de 11%, incluindo 5% de fraturas mais severas e 7% de descoloração marginal inaceitável, mas nenhum caso de falha completa (19). A deterioração da integridade marginal foi encontrada em alguns casos (3,7%), independentes do tipo de material (20).

CONCLUSÃO

Ao final do tratamento, houve a completa harmonização da cor do substrato dental, contorno gengival e fechamento dos diastemas. A técnica restauradora seguiu o conceito de mínima intervenção, mantendo assim contato íntimo do material com o esmalte dental buscando o aumento da longevidade das restaurações.

REFERÊNCIAS

1. Raj V. Esthetic paradigms in the interdisciplinary management of maxillary anterior dentition—a review. *J Esthet Restor Dent.* 2013;25:295-304.
2. Bezerra-Junior DM, Silva LM, Martins LM, Cohen-Carneiro F, Pontes DG. Esthetic rehabilitation with tooth bleaching, enamel microabrasion, and direct adhesive restorations. *Gen Dent.* 2016;64:60-4.
3. De Araujo EM, Fortkamp S, Baratieri LN. Closure of diastema and gingival recontouring using direct adhesive restorations: a case report. *J Esthet Restor Dent.* 2009;21:229-40.
4. Cardoso JA, Almeida PJ, Fischer A, Phaxay SL. Clinical decisions for anterior restorations: the concept of restorative volume. *J Esthet Restor Dent.* 2012;24:367-83.
5. Clavijo V, Sartori N, Phark J, Duarte S. Novel Guidelines for bonded ceramic veneers: part 1. Is tooth preparation truly necessary? *QDT 2016.* 2016:7-25.
6. Dietschi D. Optimising aesthetics and facilitating clinical application of free-hand bonding using the 'natural layering concept'. *Br Dent J.* 2008;204:181-5.
7. Perdigao J. Predictable cementation of esthetic restorations: part I—principles of adhesion. *Pract Proced Aesthet Dent.* 2007;19:1-6.
8. Perdigao J. Dentin bonding—variables related to the clinical situation and the substrate treatment. *Dent Mater.* 2010;26:e24-37.
9. Furuse AY, Franco EJ, Mondelli J. Esthetic and functional restoration for an anterior open occlusal relationship with multiple diastemata: a multidisciplinary approach. *J Prosthet Dent.* 2008;99:91-4.
10. Oesterle LJ, Shellhart WC. Maxillary midline diastemas: a look at the causes. *J Am Dent Assoc.* 1999;130:85-94.
11. Wolff D, Kraus T, Schach C, Pritsch M, Mente J, Staehle HJ, et al. Recontouring teeth and closing diastemas with direct composite buildups: a clinical evaluation of survival and quality parameters. *Journal of dentistry.* 2010;38:1001-9.
12. Rao R, Vishwanath B. Esthetic enhancement with diastema closure—a case report. *Indian Journal of Dentistry.* 2011;2:184-6.
13. Levin EI. Dental esthetics and the golden proportion. *J Prosthet Dent.* 1978;40:244-52.
14. Kim KL, Namgung C, Cho BH. The effect of clinical performance on the survival estimates of direct restorations. *Restor Dent Endod.* 2013;38:11-20.
15. Bernardon JK, Santini E, Baratieri C, Baratieri LN. Composite Resin in Anterior Teeth: details that make the difference. *Br J Cosmetic Dentistry.* 2014;30:92.
16. Ferracane JL. Resin composite—state of the art. *Dent Mater.* 2011;27:29-38.
17. Pontons-Melo JC, Pizzatto E, Furuse AY, Mondelli J. A conservative approach for restoring anterior guidance: a case report. *J Esthet Restor Dent.* 2012;24:171-82.
18. Devoto W, Saracinelli M, Manauta J. Composite in everyday practice: how to choose the right material and simplify application techniques in the anterior teeth. *Eur J Esthet Dent.* 2010;5:102-24.
19. Frese C, Schiller P, Staehle HJ, Wolff D. Recontouring teeth and closing diastemas with direct composite buildups: a 5-year follow-up. *J Dent.* 2013;41:979-85.
20. Lempel E, Lovasz BV, Meszarics R, Jeges S, Toth A, Szalma J. Direct resin composite restorations for fractured maxillary teeth and diastema closure: A 7 years retrospective evaluation of survival and influencing factors. *Dent Mater.* 2017;33:467-76.
21. Layton D, Walton T. An up to 16-year prospec-

- tive study of 304 porcelain veneers. *Int J Prosthodont.* 2007;20:389-96.
22. Manauta J, Salat A. *Layers: An atlas of composite resin stratification: Quintessenza Edizionei*; 2012.
23. Clavijo V, Bocabella L, Schertel Cassiano L, Duarte S, Jr. Reproducing Optical Properties of Anterior Teeth after Ultra-Conservative Preparation. *J Esthet Restor Dent.* 2016;28:267-76.
24. Kwon TY, Bagheri R, Kim YK, Kim KH, Burrow MF. Cure mechanisms in materials for use in esthetic dentistry. *J Investig Clin Dent.* 2012;3:3-16.
25. Basting RT, Rodrigues AL, Serra MC. The effects of seven carbamide peroxide bleaching agents on enamel microhardness over time. *J Am Dent Assoc.* 2003;134:1335-42.
26. Parreiras SO, Vianna P, Kossatz S, Loguercio AD, Reis A. Effects of light activated in-office bleaching on permeability, microhardness, and mineral content of enamel. *Oper Dent.* 2014;39:E225-30.
27. Lia Mondelli RF, Garrido Gabriel TR, Piola Rizzante FA, Magalhaes AC, Soares Bombonatti JF, Ishikiriama SK. Do different bleaching protocols affect the enamel microhardness? *Eur J Dent.* 2015;9:25-30.
28. Dietschi D, Benbachir N, Krejci I. In vitro colorimetric evaluation of the efficacy of home bleaching and over-the-counter bleaching products. *Quintessence Int.* 2010;41:505-16.
29. Chu SJ, Tarnow DP, Tan JH, Stappert CF. Papilla proportions in the maxillary anterior dentition. *Int J Periodontics Restorative Dent.* 2009;29:385-93.
30. Gontiya G, Bhatnagar S, Mohandas U, Galgali SR. Laser-assisted gingivectomy in pediatric patients: a novel alternative treatment. *J Indian Soc Pedod Prev Dent.* 2011;29:264-9.
31. Mistry A, Pereira R, Kini V, Padhye A. Effect of Combined Therapy Using Diode Laser and Photodynamic Therapy on Levels of IL-17 in Gingival Crevicular Fluid in Patients With Chronic Periodontitis. *J Lasers Med Sci.* 2016;7:250-5.
32. Romanelli J. Excelência nas finalizações estéticas e periimplantares. Callegari A, Dias RB Especialidade em foco: *Beleza do Sorriso 1a ed Nova Odessa: Ed Napoleão.* 2013:216-45.
33. Han K, Park J, Choi J, Son D. Long-term outcomes of simplified gingivoperiosteoplasty performed at the time of hard palatal closure: A review of 55 alveolar clefts. *J Plast Reconstr Aesthet Surg.* 2016;69:e217-e24.
34. Friebel M, Pernel O, Cappius H-J, Helfmann J, Meinke MC. Simulation of color perception of layered dental composites using optical properties to evaluate the benefit of esthetic layer preparation technique. *Dent Mater.* 2012;28:424-32.
35. Watanabe H, Khera SC, Vargas MA, Qian F. Fracture toughness comparison of six resin composites. *Dent Mater.* 2008;24:418-25.

Endereço para correspondência:

Eduardo M. S. de Lima
E-mail: elima@puccr.br