

Análise comparativa da expansão maxilar com três marcas de parafusos com limitador posterior: ensaio laboratorial em Typodont

Ricardo Damo Meneguzzi*, Luciane Macedo de Menezes**, Susana Maria Deon Rizzato***

Resumo

Introdução: nos pacientes com fissura labiopalatina, observa-se, usualmente, uma severa atresia da maxila, especialmente na região anterior da arcada, cujo tratamento envolve expansão maxilar. **Objetivo:** o propósito desse estudo foi avaliar o padrão de expansão de três marcas de parafusos com limitador posterior na correção da deficiência transversa. **Métodos:** foram realizadas 18 expansões em Typodont, com 6 simulações para cada grupo: G1 – parafuso Dentaurum®, G2 – parafuso Leone®, e G3 – parafuso Morelli®. Foram realizadas, para cada ensaio, 13 ativações de 2/4 de volta, totalizando 5,2mm de abertura do parafuso. Definiram-se os momentos das medições em inicial (T1), metade das ativações (T2) e final (T3). Com o auxílio de um paquímetro, foram medidas as seguintes distâncias: interprimeiros pré-molares (IP1), interssegundos pré-molares (IP2), intermolares (IM) e comprimento da arcada (CA). Os dados obtidos foram submetidos aos testes de Kolmogorov-Smirnov, de Tukey, de Friedman e ANOVA. **Resultados:** observou-se que todos os grupos apresentaram um padrão de abertura em forma de “V” com maior expansão na região anterior da arcada, sendo mais expressivo no grupo G3 (29,58% em IP1 e 9,73% em IM). O aumento na medida CA foi semelhante para os grupos G1 e G3 (+12,65% e +12,13%, respectivamente), com menor valor para o G2 (+8,23%). **Conclusões:** concluiu-se que todos os parafusos com limitador posterior utilizados nesse estudo podem ser empregados no tratamento da deficiência transversa da arcada. Entretanto, o parafuso Morelli® apresentou maior abertura na região anterior em relação à posterior, característica importante no tratamento de pacientes com fissura labiopalatina. Recomenda-se a realização de estudos clínicos para confirmação desses achados.

Palavras-chave: Fissura labiopalatina. Parafuso expansor. Expansão rápida da maxila.

Como citar este artigo: Meneguzzi RD, Menezes LM, Rizzato SMD. Análise comparativa da expansão maxilar com três marcas de parafusos com limitador posterior: ensaio laboratorial em Typodont. Dental Press J Orthod. 2011 Sept-Oct;16(5):119-26.

» Os autores declaram não ter interesses associativos, comerciais, de propriedade ou financeiros que representem conflito de interesse, nos produtos e companhias descritos nesse artigo.

* Mestre em Ortodontia e Ortopedia Facial da PUCRS.

** Mestre e Doutora em Ortodontia e Ortopedia Facial pela UFRJ. Professora dos Cursos de Pós-graduação em Ortodontia e Ortopedia Facial da PUCRS. Coordenadora do Curso de Especialização em Ortodontia e Ortopedia Facial da ABO/RS.

*** Mestre em Ortodontia e Ortopedia Facial pela PUCRS. Especialista em Ortodontia e Ortopedia Facial pela UFRGS. Professora dos Cursos de Pós-graduação em Ortodontia e Ortopedia Facial da PUCRS e da ABO/RS.

INTRODUÇÃO

O problema ortodôntico dos pacientes com fissura de lábio e/ou palato tem recebido especial atenção nos últimos anos. Apesar de, muitas vezes, os portadores de anormalidades dentofaciais apresentarem características semelhantes às dos pacientes não-fissurados, deve-se levar em consideração as limitações de crescimento inerentes à própria fissura, assim como as que podem ser causadas pelas técnicas cirúrgicas. Em vista disso, a expansão rápida maxilar (ERM) com maior abertura na região anterior é uma necessidade frequente no tratamento desses pacientes, que apresentam uma arcada dentária bastante deficiente nessa região. Verifica-se que nos pacientes fissurados, muitas vezes, a relação transversal na região posterior apresenta-se correta, porém, na região anterior evidencia-se mordida cruzada. Assim, faz-se necessário um tratamento que vise a reabilitação da região anterior sem causar maiores efeitos na região posterior. Os parafusos expansores convencionais apresentam uma proporção de abertura transversal praticamente igual nas regiões anterior e posterior, enquanto os parafusos expansores com limitador posterior permitem uma expansão gradativa, sendo praticamente nula na região de molares e máxima na região de caninos. Mas será que todos os sistemas com limitador posterior apresentam a mesma resposta quando da sua ativação? Procurando elucidar melhor essa questão, comparam-se três marcas comerciais de parafusos expansores com limitador posterior, avaliando seu desempenho em laboratório.

REVISÃO DE LITERATURA

A arcada dentária de pacientes fissurados não operados caracteriza-se por uma atresia transversal que se agrava em direção às regiões média e anterior, com deslocamento medial dos segmentos palatinos, principalmente do segmento menor. Nos pacientes operados, esse deslocamento medial, somado à importante restrição do crescimento anteroposterior, ocorre numa magnitude bem maior^{11,18,24,26,28}. A queiloplastia e a palatoplastia reduzem consideravelmente a largura e o comprimento da arcada dentária superior.

A cinta muscular criada com a queiloplastia exerce força suficiente para explicar a deficiência sagital da maxila, que determina a retrognatia maxilar e diminuição do terço médio da face, além de contribuir para a atresia transversal da arcada dentária superior. Já a repercussão da palatoplastia restringe-se à redução na largura das regiões média e posterior da arcada superior^{4,11,22,24,26,27,29}. Devido à tendência de colapso dos segmentos palatinos, os pacientes com fissura transforame incisivo bilateral necessitam, frequentemente, de expansão rápida maxilar^{6,28}. Ao nascimento, os bebês com fissura de lábio e palato bilateral apresentam uma maior largura da arcada maxilar nas regiões anterior e posterior, quando comparados aos bebês sem fissura. O distanciamento entre os processos palatinos, nessa fase, leva a um aumento nas dimensões transversais da arcada superior, ao passo que a falta de contenção labial favorece a projeção vestibular da extremidade anterior do segmento maior, provocando também um aumento na dimensão sagital da arcada dentária. Após as cirurgias reparadoras do lábio e do palato, observa-se uma diminuição da largura da arcada superior^{18,24,28}. Quando se compara a morfologia das arcadas dentárias superiores de bebês portadores de fissura transforame bilateral com a de bebês sem fissura, observa-se, nos primeiros, uma forma mais triangular, composta de três segmentos: um anterior, representado pela pré-maxila, que pode apresentar-se centralizada ou deslocada lateralmente; e dois segmentos laterais ou palatinos²⁴. Assim, a expansão rápida maxilar é uma opção viável para criar espaço adicional nas arcadas dentárias. Nos pacientes com fissura de lábio e palato, o tratamento ortodôntico, usualmente, restringe-se ao reposicionamento lateral dos segmentos palatinos e alinhamento dos dentes e alvéolo²⁸. O tratamento com expansão rápida de maxila (ERM) resulta na separação física dos segmentos palatinos da maxila e da pré-maxila, devido ao fato de serem estruturas bilaterais que se unem pela sutura palatina mediana^{13,19,20}. Um fator importante a considerar no procedimento de expansão rápida da maxila é a resistência do esqueleto facial, representada pelas suturas^{15,19}. O aparelho expensor produz movimento

ortopédico que separa os ossos maxilares e, em menor grau, vestibulariza os dentes. O aumento na largura da arcada maxilar e o efeito ortopédico podem corrigir a relação intermaxilar transversa^{1,13}. Como resultado direto do procedimento de expansão, a abertura das suturas pode deslocar a maxila para a frente e para baixo, abrindo a mordida e movimentando anteriormente o ponto A. Em muitos casos, no entanto, esses efeitos são temporários^{8,14,28}.

Nos pacientes sem fissura, a abertura da sutura palatina mediana é evidenciada pelo surgimento de diastema entre os incisivos centrais superiores, o que não ocorre nos pacientes com fissura^{7,8,9,25,28}. Nos pacientes fissurados, entretanto, a separação ocorre na sutura entre a maxila e a pré-maxila, sem ganho ósseo, uma vez que a sutura palatina mediana está ausente^{5,28}. Assim como nos pacientes sem fissura, o padrão de expansão é triangular, com uma maior abertura na região anterior^{6,8}. Uma vez que a expansão desejada é obtida, o parafuso é imobilizado colocando-se acrílico sobre ele. O aparelho é mantido por 3 meses como contenção, a fim de reduzir a possibilidade de recidiva^{9,13,17,20}.

Adkins et al.¹ demonstraram que cada 1mm de aumento na largura transpalatal na região de pré-molares produz um aumento de 0,7mm no perímetro da arcada dentária superior. A ERM, através do uso de disjuntores, promove uma inclinação vestibular dos molares devido à rotação dos processos alveolares no sentido lateral e por inclinação dos dentes dentro do osso alveolar, a qual é acompanhada por alguma extrusão^{3,19}. Assim, pode-se entender a maxila dos pacientes fissurados como segmentos nos quais a ERM faria sua reposição espacial²⁸. Observa-se, nesses pacientes, que o estreitamento da arcada superior ocorre mais na região anterior, enquanto na porção posterior, usualmente, encontra-se uma adequada relação transversa⁴. Em vista disso, busca-se um tipo de parafuso expansor que apresente um padrão de expansão maior na região anterior da arcada. No estudo realizado por Doruk et al.¹², o grupo tratado com aparelho expansor com limitador posterior apresentou menor inclinação e extrusão dos dentes posteriores,

que promoveu um aumento vertical da altura facial, quando comparado com o grupo tratado com aparelho expansor convencional. O aparelho expansor do tipo leque, quando acionado, promove um aumento gradativo, sendo praticamente nulo na região posterior e máximo na região anterior^{5,12}. Vale ressaltar que os resultados da ERM utilizando um tipo de parafuso convencional estão muito bem documentados na literatura. Contudo, há necessidade de estudos empregando tipos de parafusos com limitador posterior, a fim de avaliar a resposta clínica dos mesmos, principalmente, em pacientes portadores de fissura de lábio e palato. Neste trabalho, buscou-se observar o padrão de abertura desse tipo de parafuso, de três marcas comerciais, num ensaio laboratorial em Typodont.

MATERIAL E MÉTODOS

A amostra foi composta por três tipos de parafusos expansores com limitador posterior para disjunção maxilar: parafuso expansor do tipo em leque de peça única da marca Leone[®], parafuso expansor do tipo em leque de duas peças da marca Dentaurum[®], e parafuso expansor do tipo em leque de duas peças da marca Morelli[®] (Fig. 1). Com o objetivo de avaliar o padrão de abertura de cada um dos parafusos, foram reproduzidas em Typodont as características da má oclusão usualmente encontrada nos pacientes com fissura de lábio e/ou palato. A atresia maxilar foi replicada em Typodont por 6 vezes para cada um dos parafusos expansores, totalizando 18 simulações. Com o objetivo de garantir que as características da má oclusão estivessem presentes em todos os ensaios, foi realizada uma moldagem em silicón de adição do Typodont com a referida má oclusão e, a partir dessa, obtido um modelo em resina acrílica para servir de referência na reprodução e manutenção das características da má oclusão. O aparelho disjuntor foi confeccionado segundo as características preconizadas por Haas¹³ e fixado com cimento de ionômero de vidro. Em uma banheira com água à temperatura constante de 50°C, cada Typodont, com seu respectivo disjuntor, era mergulhado por aproximadamente 3 minutos. Em seguida, procedia-se à ativação de

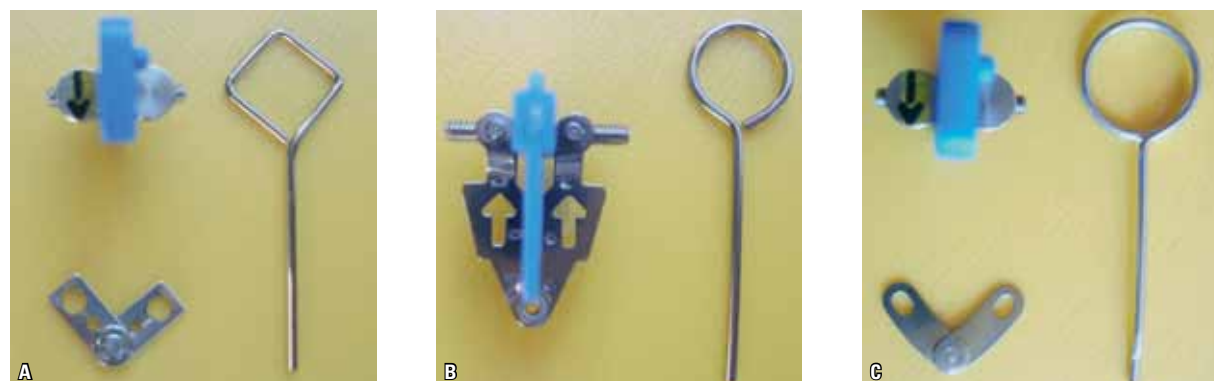


FIGURA 1 - Tipos de parafusos expansores com limitador posterior utilizados neste estudo: **A)** parafuso expansor Morelli®, **B)** parafuso expansor Dentaurum®, **C)** parafuso expansor Leone®.

2/4 de volta do parafuso e, então, novo mergulho do Typodont por mais 2 minutos, a fim de permitir que a pressão gerada pela ativação fosse dissipada pela cera. Na sequência, o Typodont era lavado sob água corrente, à temperatura ambiente, durante 2 minutos, para a estabilização da ativação. Essa ativação foi repetida 13 vezes por aparelho, totalizando 5,2mm de ativação em cada parafuso. A cada ativação, eram realizadas as seguintes medidas: distância interprimeiros pré-molares (IP1), intersegundos pré-molares (IP2) e intermolares (IM); além dessas, eram mensurados o comprimento da arcada maxilar (CA), antes e após as ativações, bem como a altura entre a ponta de cúspide (vestibular) dos primeiros pré-molares (DV1) e primeiros molares superiores (DV2) com a base do Typodont, a fim de verificar uma possível mudança na dimensão vertical desses dentes. Para a realização das medidas, foi utilizado um paquímetro Dentaurum® com precisão de 0,01mm. Essa sequência total de ativação (13 ativações) foi repetida para cada tipo de parafuso expansor (3 tipos) e seu respectivo disjuntor por 6 vezes, totalizando 18 mergulhos com 13 ativações cada. Os dados obtidos foram registrados em planilhas para posterior análise. As medidas foram obtidas em três momentos distintos: antes de iniciar as ativações (T1), na metade das ativações (T2) e no final das ativações (T3). Após a obtenção dos dados, esses foram submetidos à análise estatística. Para verificação da normalidade dos mesmos, foi utilizado o teste não-paramétrico de Kolmogorov-Smirnov;

para comparação dos diferentes grupos entre si, procedeu-se à Análise de Variância (ANOVA) e o teste de comparações múltiplas de Tukey. Utilizou-se, também, o teste não-paramétrico de Friedman para comparação entre as ativações, por serem dados pareados.

RESULTADOS

Ao analisar o sentido transversal da arcada, observa-se, em IP1, que todos os parafusos apresentam desempenhos semelhantes na quantidade de expansão. Já nas medidas IP2 e IM, mais especificamente na metade e no final das ativações, o grupo Leone apresentou os maiores valores resultantes do procedimento de expansão. Ao analisar a quantidade de aumento obtida no final das ativações em relação ao início, evidencia-se, novamente, que o parafuso Leone proporcionou maiores valores de expansão, especialmente nas medidas IP2 e IM (Tab. 1, 2, 3).

DISCUSSÃO

É necessário ressaltar que esse é um ensaio laboratorial, e deve ser usado com cautela. Os parafusos expansores convencionais apresentam um padrão característico de abertura da sutura palatina mediana, uma vez que há aumento considerável tanto na distância intermolares quanto na distância interprimeiros pré-molares. Essa resposta clínica é interessante nos casos em que há uma constrição maxilar severa, visto que se tem, usualmente, uma mordida cruzada associada no segmento anterior e posterior da arcada.

TABELA 1 - Comparação da porcentagem de aumento no final das ativações em relação ao início, entre os grupos, para as distâncias IP1, IP2 e IM.

Comparação	n	% Média de aumento	desvio-padrão	p
IP1				
Grupo Dentaurum	6	30,60 ^A	2,84	0,07
Grupo Leone	6	27,29 ^A	1,87	
Grupo Morelli	6	29,58 ^A	2,10	
IP2				
Grupo Dentaurum	6	20,95 ^A	2,70	0,01*
Grupo Leone	6	27,10 ^B	1,63	
Grupo Morelli	6	18,83 ^A	2,09	
IM				
Grupo Dentaurum	6	12,33 ^A	0,17	0,01*
Grupo Leone	6	19,18 ^B	1,08	
Grupo Morelli	6	9,73 ^C	2,17	

*Médias seguidas das mesmas letras não diferem entre si.

TABELA 2 - Comparação entre os grupos da porcentagem de aumento na medida transversal IP1 em relação à IM no final das ativações.

Comparação	n	% Média de aumento	Desvio-padrão	p
Grupo Dentaurum	6	148,37 ^A	24,79	0,01*
Grupo Leone	6	43,00 ^B	16,21	0,01*
Grupo Morelli	6	213,14 ^C	51,37	0,01*

*Médias seguidas das mesmas letras não diferem entre si.

TABELA 3 - Comparação, entre os grupos, do percentual de aumento da arcada maxilar no final das ativações em relação ao início - CA.

Comparação % de aumento	n	Média	Desvio-padrão	p
Grupo Dentaurum	6	12,65 ^A	0,70	0,01*
Grupo Leone	6	8,23 ^B	0,68	0,01*
Grupo Morelli	6	12,13 ^A	1,28	0,01*

*Médias seguidas das mesmas letras não diferem entre si.

Adkins et al.¹, numa amostra de 21 pacientes adolescentes, entre os quais 9 com fissura de lábio e/ou palato, utilizaram parafusos Hyrax soldados aos anéis dos primeiros pré-molares e primeiros molares superiores, encontrando, assim, valores semelhantes entre as medidas intermolares e interpré-molares (aproximadamente 6,5mm), enquanto a distância

intercaninos apresentou uma expansão 50% menor do que as regiões anteriormente citadas. Capelloza Filho et al.⁷, num estudo sobre a ERM não assistida cirurgicamente em pacientes adultos, relataram que os aumentos nas distâncias intermolares e interpré-molares foram equivalentes (em torno de 3,5mm), seguida da distância intercaninos, com uma expansão menos expressiva. Handelman¹⁶, também avaliando a ERM em pacientes adultos sem intervenção cirúrgica, obteve para a distância intermolares aumentos de 3,9mm a 7,5mm, enquanto para a distância interpré-molares aumentos de 1,7mm a 9,1mm. Em outro trabalho, utilizando um grupo de crianças com média de idade de 9,5 anos e um grupo adulto com média de idade de 30 anos, ambos de pacientes sem fissura labiopalatina, Handelman et al.¹⁷ encontraram os seguintes resultados do procedimento de expansão: distância intermolares 5,7mm (grupo crianças) e 4,6mm (grupo adultos), interpré-molares 4,9mm a 5,7mm (grupo crianças) e 4,7mm a 5,5mm (grupo adultos), e intercaninos 4,2mm e 2,8mm para os grupos crianças e adultos, respectivamente. Já Lamparski et al.²⁰ observaram que tanto os aparelhos com parafusos convencionais ancorados em 2 quanto em 4 dentes apresentaram uma medida equivalente entre as regiões intercaninos e intermolares, em torno de 5mm. McNamara et al.²³ verificaram que as medidas intermolares, interpré-molares e intercaninos não diferiram estatisticamente entre si após o procedimento de expansão com parafuso convencional. Cavassan et al.⁹ mensuraram a quantidade de expansão num paciente com fissura labiopalatina, utilizando um parafuso expensor convencional. As medidas intermolares e interpré-molares foram semelhantes e a medida intercaninos foi menos significativa. Assim, a expansão maxilar com o parafuso convencional corrige essa deficiência na região de caninos, bem como na região de molares. No Quadro 1, observa-se o resumo de alguns trabalhos realizados sobre ERM. Entretanto, nos pacientes com fissura labiopalatina, encontra-se, usualmente, uma boa relação transversa na região intermolares, porém deficiente na região anterior da arcada. Desse modo, os parafusos com limitador posterior

Autor	n	Idade	IC	IP1	IP2	IM
Adkins et al. ¹	21	11-17a	2,9	6,1		6,5
Capelozza et al. ⁷	38	20a 8m	1,4	3,6		3,2
Handelman et al. ¹⁷	47	9a 5m	2,8	4,7	5,5	4,6
	47	29a 9m	4,2	4,9	5,7	5,7
Baccetti et al. ²	29	11a				9,3
	13	13a				8,9
McNamara et al. ²³	112	12a 2m	3,9	4,9	4,9	4,4
Doruk et al. ¹²	17	12a 5m	8,1			2,6
Lagravère et al. ²¹			4,5-8,8			4,3-6,3

QUADRO 1 - Comparação, entre alguns estudos, da ERM quanto às medidas dentárias.

surtem como um método de tratamento oportuno para a correção desse tipo de deficiência maxilar. Faz-se importante destacar que são poucos os estudos utilizando esse tipo de parafuso expensor, embora os mesmos já estejam disponíveis no mercado há alguns anos. Assim, torna-se complicado comparar os resultados do presente estudo com a literatura disponível. Ocorre, também, que esse é um ensaio laboratorial e nem mesmo com parafusos expansores convencionais há estudos em simulador do tipo Typodont.

Analisando-se a porcentagem média de aumento entre as medidas IP1 e IM, observa-se que o parafuso Leone apresentou uma quantidade de expansão na medida IP1 da ordem de 43% em relação à IM. Já o parafuso Dentaurum proporcionou um aumento da medida IP1 em torno de 143% maior do que na IM. Entretanto, a melhor resposta obtida foi com o parafuso Morelli, cujo aumento médio na medida IP1 foi de 213% maior em relação à IM. Pode-se considerar que, proporcionalmente, o aumento no sentido transversal na região anterior em relação à região posterior foi da ordem de 2:1 para o parafuso Dentaurum, 3:2 para o Leone, e 3:1 para o Morelli. Observou-se, ao comparar as três marcas de parafuso com limitador posterior, que a marca Morelli foi a que apresentou um padrão de expansão mais adequado quando se necessita maior abertura na região anterior da arcada, visto que a região anterior obteve uma resposta muito maior que a região posterior, cuja expansão foi

discreta. Tais resultados concordam com os do estudo de Capelozza Filho et al.⁵, que obtiveram 7mm de expansão na região intercaninos e somente 3mm na intermolares, utilizando um parafuso com limitador posterior, porém da marca Dentaurum. Da mesma forma, Doruk et al.¹² relataram que a razão da quantidade de expansão na região intercaninos em relação à intermolares foi de 3:1 ao utilizar um parafuso com limitador posterior da marca Leone. Com isso, é possível determinar o padrão de abertura desse tipo de parafuso, que se dá na forma de um triângulo, com sua base voltada para a região anterior da arcada. No presente estudo, entretanto, o parafuso Leone foi o que apresentou maior quantidade de abertura na região IM, equiparando-se à IP1, apresentando um comportamento semelhante ao dos parafusos expansores convencionais. Além disso, faz-se necessário abordar a questão do custo, uma vez que, por ser importado, possui um valor bem elevado para o mercado brasileiro. O parafuso Dentaurum obteve um desempenho satisfatório quanto ao padrão e à quantidade de expansão ocorrida. Contudo, não se compara à resposta obtida com o parafuso Morelli. Do mesmo modo que o parafuso Leone, o parafuso da marca Dentaurum, por também ser importado, tem um custo mais elevado. Particularmente, o parafuso Morelli foi o que melhor correspondeu às expectativas desse estudo, apresentando o melhor padrão de expansão, aliado ao fato de ser nacional e, por isso, ter um custo bem mais acessível em relação às outras duas marcas.

Ao analisar a medida CA, referente ao comprimento da arcada maxilar, verifica-se que os parafusos Dentaurum e Morelli mostraram semelhança no percentual de aumento dessa medida, em torno de 12%. Já o parafuso Leone apresentou menor aumento da medida CA. Adkins et al.¹ relataram uma diminuição do comprimento da arcada na ordem de 0,4mm, após o procedimento de expansão com parafusos do tipo Hyrax, provavelmente pela inclinação para palatino dos incisivos centrais superiores. Já McNamara et al.²³ verificaram uma média de aumento de 0,2mm dessa medida após a ERM utilizando disjuntor convencional.

Na avaliação da dimensão vertical dos dentes suporte do aparelho, pôde-se constatar que, em ambas as medidas, DV1 e DV2, para todos os grupos testados houve um aumento dos valores no final das ativações em relação ao início, sendo esse mais significativo no grupo Dentaurum (média de 6%). No estudo de Handelman et al.¹⁷, que comparava as características da ERM com disjuntor do tipo Haas convencional em crianças com idade média de 9,5 anos e em adultos por volta dos 30 anos, observou-se que apenas no grupo das crianças houve uma leve extrusão dos molares (1,5mm).

Analisando os resultados desse estudo, é possível estimar o desempenho clínico desses parafusos pois, como citado anteriormente, nos pacientes com fissura labiopalatina não ocorre a separação dos processos palatinos da maxila, mas um reposicionamento espacial desses através da ERM. O presente trabalho apresenta subsídios para posteriores estudos sobre o tema, mas, principalmente, instiga outros pesquisadores a testar clinicamente essas marcas de parafuso, a fim de apre-

sentá-lo como uma alternativa de tratamento para correção da deficiência transversa da maxila, especialmente na região anterior da arcada dentária.

CONCLUSÕES

De acordo com os resultados obtidos nesse estudo, foi possível concluir que:

- » Ambos os parafusos Morelli e Dentaurum demonstraram um padrão de abertura em forma de “V”, com maior expansão na região anterior da arcada, enquanto o parafuso Leone apresentou uma expansão mais paralela nas regiões anterior e posterior da arcada.
- » O aumento no comprimento da arcada (CA) foi semelhante para os parafusos Dentaurum e Morelli, com menor valor para o parafuso Leone.
- » Houve algum aumento da dimensão vertical dos dentes suporte do disjuntor em todos os ensaios, independentemente da marca de parafuso com limitador posterior.

Comparative analysis of rapid maxillary expansion using three brands of fan-type expander screw: Laboratory trial using typodont

Abstract

Introduction: Severe constriction of the maxillary arch, especially in the anterior part of the maxilla, is a common finding in cleft lip and palate patients. The usual treatment generally involves the expansion of the arch. **Objective:** The aim of this study was to evaluate the expansion pattern obtained with three different fan-type expander screws. **Methods:** Using Typodont, 18 expansions were executed, six for each group, according to the expander tested: G1- Dentaurum™; G2- Leone™ and G3- Morelli™. For each essay, 13 activations of 2/4 of a turn were done in each appliance, leading to a total activation of 5.2mm. Using a caliper, measurements were taken in the beginning of the testing (T1); in half the total turnings (T2) and in the end of the testing (T3). Different measures were considered: interpremolar width (IP1), intersecond premolar width (IP2), intermolar width (IM) and also the arch length (CA). The data obtained was analyzed through Kolmogorov-Smirnov, Tukey and Freeman tests as well as by ANOVA. **Results:** It could be observed that all tested groups showed a “V” expansion pattern, with major expansion in the anterior region of the arch, that was even more expressive in G3 (IP1=29.85% and IM=9.73%). Increases in the CA measurements were similar for groups G1 and G3 (+12.65% and +12.13%, respectively), and lower for G2 (+8.23%). **Conclusions:** It could be concluded that all the fan-type expander screws tested in the present study can be used for treating transverse constriction of the maxilla. However, Morelli expander showed a greater expansion in the anterior region of the arch in relation to the posterior region, which is an important characteristic when treating cleft lip and palate patients. Clinical studies are also necessary to confirm the findings of the present study.

Keywords: Cleft lip and palate. Expander screw. Rapid maxillary expansion.

REFERÊNCIAS

1. Adkins MD, Nanda RS, Currier GF. Arch perimeter changes on rapid palatal expansion. *Am J Orthod Dentofacial Orthop.* 1999;97(3):194-9.
2. Baccetti T, Franchi L, Cameron CG, McNamara JA Jr. Timing treatment for rapid maxillary expansion. *Angle Orthod.* 2001;71(5):345-50.
3. Bishara SE, Stanley RN. Maxillary expansion: clinical implications. *Am J Orthod Dentofacial Orthop.* 1987;91(3):3-14.
4. Capelozza Filho L, Martins DR, Mazzottini R. Análise do diâmetro transversal do maxilar superior de portadores de fissura transforame incisivo unilateral. *Ars Curandi Odont.* 1979;6:42-51.
5. Capelozza Filho L, Mazzottini R, Abdo RC. Expansão rápida da maxila em fissurados adultos. *Ars Curandi Odont.* 1980;7(5):209-24.
6. Capelozza Filho L, Almeida AM, Ursi WJS. Rapid maxillary expansion in cleft lip and palate patients. *J Clin Orthod.* 1994;28(1):34-9.
7. Capelozza Filho L, Cardoso Neto J, Silva Filho OG, Ursi WJS. Non-surgically assisted rapid maxillary expansion in adults. *Int J Adult Orthodon Orthognath Surg.* 1996;11(1):57-66.
8. Capelozza Filho L, Silva Filho OG. Expansão rápida da maxila: considerações gerais e aplicação clínica. Parte II. *Rev Dental Press Ortod Ortop Facial.* 1997;2(4):86-108.
9. Cavassan AO, Albuquerque MD, Capelozza Filho L. Rapid maxillary expansion after secondary alveolar bone graft in a patient with bilateral cleft lip and palate. *Cleft Palate Craniofac J.* 2004;41(3):332-9.
10. Cozza P, Giancotti A, Petrosino A. Butterfly expander for use in the mixed dentition. *J Clin Orthod.* 1999;33(10):583-7.
11. Dibiasi AT, Dibiasi DD, Hay NJ, Sommerlad BC. The relationship between arch dimensions and the 5-year index in the primary dentition of patients with complete UCLP. *Cleft Palate Craniofac J.* 2002;39(6):635-9.
12. Doruk C, Bicakci AA, Basciftci FA, Agar U, Babacan H. A comparison of the effects of rapid maxillary expansion and fan-type rapid maxillary expansion on dentofacial structures. *Angle Orthod.* 2004;74(2):184-94.
13. Haas AJ. Rapid expansion of the maxillary dental arch and nasal cavity by opening the midpalatal suture. *Angle Orthod.* 1961;31(2):73-90.
14. Haas AJ. The treatment of maxillary deficiency by opening the midpalatal suture. *Angle Orthod.* 1965;35(3):200-17.
15. Haas AJ. Palatal expansion: Just the beginning of dentofacial orthopedics. *Am J Orthod Dentofacial Orthop.* 1970;5(3):219-55.
16. Handelman CS. Nonsurgical rapid maxillary alveolar expansion in adults: a clinical evaluation. *Angle Orthod.* 1997;67(4):291-305.
17. Handelman CS, Wang L, Begole EA, Haas AJ. Nonsurgical rapid maxillary expansion in adults: report on 47 cases using the Haas expander. *Angle Orthod.* 2000;70(2):129-44.
18. Heidbuchel KLWM, Kuijpers-Jagtman AM, Kramer GJC, PrahI-Andersen B. Maxillary arch dimensions in bilateral cleft lip and palate from birth until four years of age in boys. *Cleft Palate Craniofac J.* 1998;35(3):239-53.
19. Isaacson RJ, Murphy TD. Some effects of rapid maxillary expansion in cleft lip and palate patients. *Angle Orthod.* 1964;34(3):143-54.
20. Lamparski DG, Rinchuse DJ, Close JM, Sciote JJ. Comparison of skeletal and dental changes between 2-point and 4-point rapid palatal expanders. *Am J Orthod Dentofacial Orthop.* 2003;123(3):321-8.
21. Lagravère MO, Heo G, Major PW, Flores-Mir C. Meta-analysis of immediate changes with rapid maxillary expansion treatment. *J Am Dent Assoc.* 2006;137(1):44-53.
22. Marcusson A, Paulin G. Changes in occlusion and maxillary dental arch dimensions in adults with treated unilateral complete cleft lip and palate: a follow-up study. *Eur J Orthod.* 2004;26(4):385-90.
23. McNamara JA Jr, Baccetti T, Franchi L, Herberger TA. Rapid maxillary expansion followed by fixed appliances: a long-term evaluation of changes in arch dimensions. *Angle Orthod.* 2003;73(4):344-52.
24. Rego MVNN, Thiesen G, Rizzato SMD, Menezes LM. Fissura bilateral completa de lábio e palato: alterações morfológicas encontradas. *Rev Odonto Ciênc.* 2003;18(42):309-22.
25. Rizzato SMD, Costa NP, Marchioro EM, Saffer M. Avaliação do efeito da expansão rápida da maxila na resistência nasal por rinomanometria ativa anterior em crianças. *Ortodon Gaúch.* 1998;2(2):79-85.
26. Schultes G, Gaggl A, Kärcher H. A comparison of growth impairment and orthodontic results in adult patients with clefts of palate and unilateral clefts of lip, palate and alveolus. *Br J Oral Maxillofac Surg.* 2000;38(1):26-32.
27. Semb G. A study of facial growth in patients with bilateral cleft lip and palate treated by the Oslo CLP team. *Cleft Palate Craniofac J.* 1991;28(1):22-39.
28. Silva Filho OG, Capelozza Filho L, Werneck VA, Freitas JAS. Abordagem ortodôntica ao paciente com fissura unilateral completa de lábio e palato. *Ortodontia.* 1998;31(3):32-44.
29. Silva Filho OG, Freitas JAS, Okada T. Fissuras labiopalatais: diagnóstico e uma filosofia interdisciplinar de tratamento. In: Pinto VG. Saúde bucal coletiva. 4ª ed. São Paulo: Ed. Santos; 1999. p. 480-527.

Enviado em: 12 de setembro de 2007

Revisado e aceito: 21 de novembro de 2008

Endereço para correspondência

Luciane Macedo de Menezes

Av. Ipiranga, 6681 – Faculdade de Odontologia da PUCRS

CEP: 90.619-900 – Porto Alegre/RS

E-mail: luciane@portoweb.com.br