

NEURORRAFIA TERMINOLATERAL NA TRANSFERÊNCIA DE NERVO ULNAR EM LESÕES DO PLEXO BRAQUIAL

END-TO-SIDE ULNAR NERVE TRANSFER IN BRACHIAL PLEXUS LESIONS

MARCOS RICARDO DE OLIVEIRA JAEGER¹, NILO AMARAL-NETO², ADRIANA MILANI³, PEDRO BINS ELY⁴, JEFFERSON BRAGA-SILVA⁵,

RESUMO

Após lesões no plexo braquial, frequentemente não há nervo doador disponível. O procedimento de Oberlin, O objetivo deste trabalho é obter escore funcional na transferência terminolateral no tratamento da lesões do plexo braquial. Treze pacientes masculinos com lesão de plexo braquial. O Grupo 1 foi submetido à transferência terminoterminal. O Grupo 2, à transferência terminolateral. Não houve lesão do nervo doador em nenhum dos dois grupos. O escore funcional obtido resultou em uma mediana de 3 (Grupo 1) e de 2 (Grupo 2) ($P=0.001$). A neurorrafia terminolateral eventualmente pode ser utilizada em casos selecionados quando não existe nervo doador para uma transferencia nervosa terminoterminal.

DESCRITORES: 1. Plexo braquial;
2. Nervo;
3. Trauma.

ABSTRACT

After brachial plexus lesions, often no donor motor nerve is available. We aim to obtain a functional score of the end-to-side nerve transfer in brachial plexus paralysis. Thirteen men with brachial plexus palsies. Group 1 underwent end-to-end nerve transfer. Group 2 underwent end-to-side nerve transfer. Elbow flexion strength obtained median of 3 (Group 1) and of 2 (Group 2) ($P=0.001$). No weakness in ulnar nerve or diminished sensation was reported in either group. End-to-side motor innervation may be utilized in selected donor nerves when to expendable nerve may be used as end-to-end motor neurorraphy.

KEYWORDS:

1. Brachial plexus;
2. Nerve;
3. Trauma

INTRODUÇÃO

A lesão de troncos motores de plexos importantes causa atrofia muscular de difícil solução. O restabelecimento da inervação antes da atrofia muscular significativa é o principal fator que impede a progressão da atrofia definitiva. A neurorrafia terminolateral tem sido questionada como uma alternativa distante naquelas situações em que não há nervo motor disponível para a realização de uma neurorrafia terminoterminal^{1,2,3,4,5,6}.

OBJETIVO

O objetivo deste estudo foi obter um escore funcional na aplicação clínica da neurorrafia terminolateral nas lesões de plexo braquial com acometimento bicipital, quando não foi possível a aplicação de neurorrafia terminoterminal.

MÉTODOS

Estudo prospectivo e controlado. A média de idade dos pacientes era de 26.4 +/- 10 anos (+/- SD, série entre 16-45 anos). Treze pacientes com lesão de plexo braquial não obtiveram retorno da função bicipital após meses do trauma, sendo indicada a operação. O procedimento cirúrgico foi realizado em média de 3.8 +/- 1.6 meses após a lesão do plexo braquial (+/- SD, série entre 2.5-7.5 meses). Em todos os casos, se pretendia a transferência de fascículos do nervo ulnar para o ramo bicipital do nervo musculocutâneo. No Grupo 1, os sete pacientes apresentavam lesão apenas de tronco superior (C5-T1) e foram submetidos à transferência nervosa terminoterminal de fascículos do nervo ulnar com o ramo bicipital do nervo musculocutâneo. No Grupo 2, os pacientes inicialmente apresentavam lesão completa C5-T1 do plexo braquial, mas obtiveram melhora espontânea da parte do tronco inferior (nervo ulnar) próximo ao momento da realização do procedimento, Este grupo foi submetido à transferência nervosa terminolateral entre o nervo ulnar (janela perineural) e o ramo bicipital do nervo musculocutâneo. No seguimento clínico, foi aplicado o escore funcional do British Medical

1. Preceptor do Serviço de Cirurgia Plástica do Complexo Hospitalar da Irmandade da Santa Casa de Misericórdia de Porto Alegre. Professor Substituto em Anatomia Humana da Universidade Federal do Rio Grande do Sul. Pós-Doutorado (em curso) junto à Universidade Federal de São Paulo (UNIFESP-EPM)
2. Cirurgião Geral Membro do Colégio Brasileiro de Cirurgiões (CBC)
3. Médica Residente do Programa de Cirurgia Plástica da Irmandade Santa Casa de Misericórdia de Porto Alegre
4. Chefe do Serviço de Cirurgia Plástica da Irmandade Santa Casa de Misericórdia
5. Chefe do Serviço de Cirurgia da Mão e Microcirurgia do Hospital São Lucas da PUCRS

Research Council (BMRC), e a região bicipital foi verificada pela eletroneuromiografia. O território do nervo motor doador foi verificado após as neurorrafias em ambos os grupos a fim de verificar se não houve perda funcional.

RESULTADOS

Nos treze pacientes, após um período em média de 5.3 +/- 2 meses de pós-operatório (+/- SD, série entre 1-8 meses), já podia ser observado sinais eletroneuromiográficos de reinervação do bíceps. A força de flexão do cotovelo obteve escore variável entre 1 e 4 no BMRC (P=0.001) nos dois grupos, com prevalência de melhor função no grupo 1 (Mann Whitney). O teste de sensibilidade cutânea de Semmes Weinstein demonstrou adequada preservação da função sensitiva do nervo ulnar doador em ambos os grupos, e o teste do dinamômetro demonstrou que não houve também perda da função motora.

Legendas:

Figura 1A: transferência nervosa terminoterminal.



Figura 1B: transferência nervosa terminoterminal.

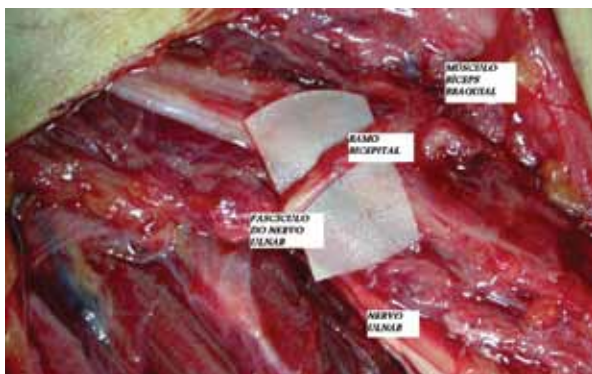


Figura 2A: transferência nervosa terminolateral.



Figura 2B: transferência nervosa terminolateral.

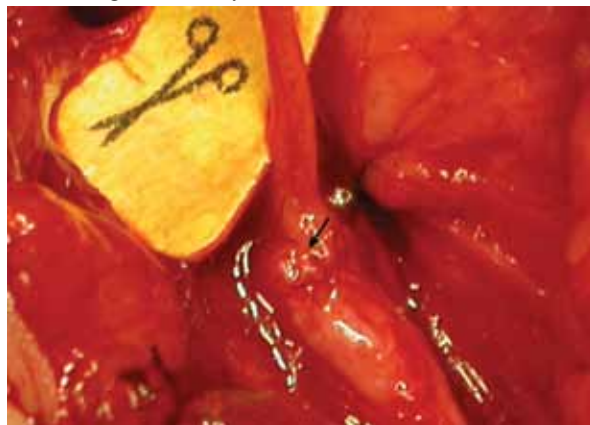
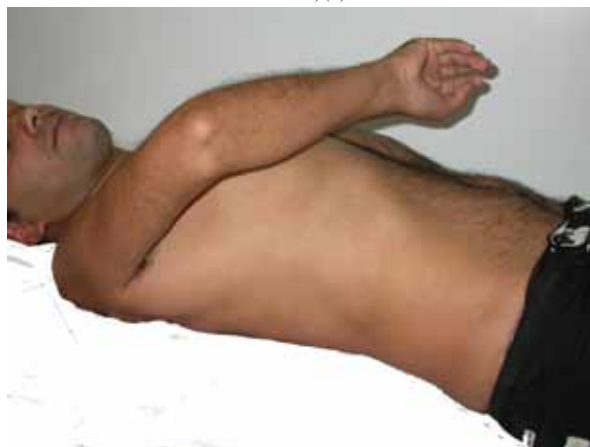
Figura 3: resultado na transferência nervosa terminolateral após 18 meses (escore M2 na classificação do British Medical Research Council)(1).



DISCUSSÃO

Após lesões no plexo braquial, o restabelecimento da função flexora do cotovelo é de grande importância. Em lesões de C5-C7 o procedimento de Oberlin que faz uso de transferência de fascículos de nervo ulnar fornece um fonte confiável de reinervação bicipital. Já nas lesões C5-T1, não é possível a realização do procedimento de Oberlin, porque se teme a perda de função do nervo ulnar previamente lesado. O presente estudo demonstrou que é possível a utilização do nervo ulnar nestes casos na forma terminolateral, entretanto obtendo um escore funcional bem inferior.

A transferência de fascículos de nervo ulnar por neurorrafia terminolateral em janela perineural permite a estimulação elétrica do músculo. Contudo, não houve flexão adicional significativa do cotovelo após 19 meses de seguimento. Possivelmente, a estimulação elétrica constante pode contribuir a preservar o trofismo muscular⁷, mas não o suficiente para a obtenção de uma plena recuperação funcional.

CONCLUSÃO

Nos treze pacientes tratados, observou-se escore funcional superior naqueles operados

através de neurorrafia terminoterminal. É possível que a neurorrafia terminolateral possa representar uma alternativa em casos selecionados em que não existe nervo doador disponível.

REFERÊNCIAS

- 1 - Brenner M-J, Dvali L, Hunter D-A, Myckatyn T-M, Mackinnon S-E. Motor neuron regeneration through end-to-side repairs is a function of donor nerve axotomy. *Plast Reconstr Surg* 2007; 120(1):215-23.
- 2 - Dautel G, Braga da Silva J, Floquet J, et al. Experimental study of the trophic effects of reinnervation of pedicled muscle flaps. *Chirurgie* 1992; 118(3):122-30.
- 3 - Hynes N-M, Bain J-R, Thomas A, et al. Preservation of denervated muscle by sensory protection in rats. *J Reconstr Microsurg* 1997; 13(5):337-43.
- 4 - Lundborg G, Dahlin L, Danielsen N, et al. Trophism, tropism and specificity in nerve regeneration. *J Reconstr Microsurg* 1994; 10(5):345-54.
- 5 - Noah E-M, Williams A, Jorgenson C, et al. End-to-side neurorrhaphy: a histologic and morphometric study of axonal sprouting into an end-to-side nerve graft. *J Reconstr Microsurg* 1997; 13(2):99-106.
- 6 - Viterbo F, Trindade J-C, Hoshino K, et al. Latero-terminal neurorrhaphy without removal of the epineurial sheath: experimental study in rats. *Rev Paul Med* 1992; 110(6):267-75.

ENDEREÇO PARA CORRESPONDÊNCIA

Mostardeiro, 780 - Porto Alegre - RS CEP: 90430000
E-mail: marcosjaeger@novaplastia.com