



PONTIFÍCIA UNIVERSIDADE CATÓLICA DO RIO GRANDE DO SUL

FACULDADE DE ODONTOLOGIA

PROGRAMA DE PÓS-GRADUAÇÃO EM ODONTOLOGIA

NÍVEL: DOUTORADO

ÁREA DE CONCENTRAÇÃO: ENDODONTIA

**ANÁLISE DA PROSERVAÇÃO DE 273 PULPOTOMIAS EM DENTES
PERMANENTES: ESTUDO RETROSPECTIVO**

GUSTAVO GOLGO KUNERT

PORTO ALEGRE

2015

GUSTAVO GOLGO KUNERT

ANÁLISE DA PROSERVAÇÃO DE 273 PULPOTOMIAS EM DENTES PERMANENTES: ESTUDO RETROSPECTIVO

Tese apresentada ao Programa de Pós-Graduação em Odontologia da Pontifícia Universidade Católica do Rio Grande do Sul como requisito para obtenção do título de Doutor em Odontologia, na área de concentração de Endodontia.

Orientador: Prof. Dr. José Antônio Poli de Figueiredo

PORTO ALEGRE

2015

GUSTAVO GOLGO KUNERT

**ANÁLISE DA PROSERVAÇÃO DE 273 PULPOTOMIAS EM DENTES
PERMANENTES: ESTUDO RETROSPECTIVO**

Linha de Pesquisa: Etiopatogênese e Tratamento das
Doenças Periodontais e Periapicais

Tese apresentada ao Programa de Pós-Graduação em
Odontologia da Pontifícia Universidade Católica do
Rio Grande do Sul como requisito para obtenção do
título de Doutor em Odontologia, na área de concen-
tração de Endodontia.

BANCA EXAMINADORA:

Prof. Dr. José Roberto Vanni

Prof. Dr. Tiago André Fontoura de Melo

Prof. Dr. Fernando Branco Barletta

Prof. Dr. Luiz Henrique Burnett Jr.

Dedicatória

"Quando tudo nos parece dar errado

Acontecem coisas boas

Que não teriam acontecido

Se tudo tivesse dado certo."

Renato Russo

Como em todo doutorado que se preze, durante os meus 4 longos anos, apareceram diversos desafios. Na maioria dos problemas, o amadurecimento me ensinou a tirar de letra. Entretanto, alguns causaram grandes cicatrizes, nas quais provocaram profundas mudanças na minha vida. Parece um jargão ultrapassado mas, é na dificuldade que nós nos encontramos e aprendemos, realmente, com quem podemos contar.

Acredito que certos momentos não acontecem por acaso, nosso destino vai se modificando e nos reservando surpresas. Posso externar à todos que, num dos meus momentos de escuridão, como que agraciado por Deus, apareceu um anjo na minha vida. Este anjo tem luz própria e um nome, chama-se **Patrícia**. Palavras não me faltam em expressar minha paixão, mas, para não me estender falando de todo o meu amor, eu a resumo dizendo: **Patrícia**, você me fez acreditar que a vida foi sim muito justa comigo. Dedico em grande parte este trabalho à você, pela força, amor e paz que me trouxe. Obrigado por estar ao meu lado!

Mãezinha **Gilca**, você sempre foi o meu castelo, meu alicerse, meu porto seguro. Não sei como cabe tanto amor numa só pessoa. É um orgulho ser seu filho e a ti dedico tudo na minha vida. Te amo!

Este trabalho só saiu por causa de uma pessoa a quem sou fã de carteirinha, meu pai. **Itaborai**, procuro sempre alguma forma de agradecer aos seus ensinamentos, como homem e profissional. A forma de agradecer é tentar me espelhar no senhor, um homem correto e respeitado como poucos. Sei que ainda lhe devo muito, mas, humildemente, cedo grande parte das honras desta tese ao seu nome.

"Boadrasta" **Elizabete**, nunca escondi a minha admiração à você. Sei que meu sentimento de amor é correspondido por ti da mesma maneira. Convivendo juntos, aprendemos o que é um amor verdadeiro e sei que está orgulhosa de mim, tanto quanto se eu fosse seu filho. Obrigado por cuidar do meu pai com tanto carinho.

Dedico este trabalho também ao meu irmão, que tanto amo e à minha cunhadinha, **Guilherme e Márcia**. Tenho muito orgulho de vocês. Sempre abro um sorriso de ponta a ponta em dizer que fui homenageado, ganhando um afilhado com meu nome. **Gustavinho**, o dindo te ama muito!

Aos "irmãos emprestados", mas de coração aceitos, **Juliano e Frederico**. Muito obrigado por terem me dado apoio nas horas em que precisei. Contem comigo sempre!

Aos meus sogros queridos, **Lenira e José**. Agora eu entendo o porquê que a fruta não cai longe do pé. A pureza de seus espíritos me admira muito. Foi muito bom conhecê-los e agora fazer parte das suas vidas.

Não poderia deixar de faltar meu compadre **Alexandre**, comadre **Elaine** e meu novo afilhado **Flávio**. Amo vocês também!

Agradecimentos

Agradeço a todos amigos e colegas de profissão que me apoiaram e me deram força para seguir em frente nesta jornada.

Agradeço à todos colegas e professores que conheci durante o doutorado, aprendi muito com vocês.

Aos colegas de curso de Especialização em Endodontia da São Leopoldo Mandic (SP) – unidade Porto Alegre, **Luis Eduardo Irala, Alexandre Salles, Mario Queiróz, Tiago André Fontoura de Melo e Kathrein Tapia.**

Aos colegas de trabalho do Hospital Moinhos de Vento, **Luis Cesar da Costa Filho, Ruchielli Borghetti, Maria Paula Coltro, Deborah Stona e Luiz Henrique Burnet Jr.**

Muito obrigado pela sua ajuda e dedicação **Luis Cesar da Costa Filho** na confecção dos nossos artigos.

Agradeço, em especial, ao meu orientador **José Antônio Poli de Figueiredo.** Fiquei muito honrado quando soube que o senhor iria me orientar. Desde a minha graduação, eu escutava do meu pai muitos elogios à sua pessoa. Posso afirmar agora, que os elogios são merecidos. Obrigado pela sua dedicação ao meu trabalho.

Aos professores que aceitaram fazer parte da minha banca:

Professor Dr. **José Roberto Vanni**, sempre tive profunda admiração ao seu trabalho e à sua pessoa em especial. Me honra muito em tê-lo na minha banca, tanto no mestrado, quanto no doutorado. A sua vontade dedicada em estar aqui, diante das suas dificuldades pessoais atuais, me sensibilizaram muito. Fiquei muito grato em ter tido este merecimento.

Professor Dr. **Tiago André Fontoura de Melo**, posso dizer com todas as palavras que nos tornamos grandes amigos. Nos conhecemos como colegas no mestrado e, desde lá, sempre estamos juntos. Parece que o destino me reservou a honra de ser a sua primeira banca de doutorado. Tenho o imenso prazer e orgulho de meu convite ter sido aceito por este excelente professor.

Professor Dr. **Fernando Branco Barletta**, meu grande orientador de mestrado. Aprendi muito com o senhor e fico muito feliz em estar me avaliando neste doutorado. Tenho muitas saudades daquele tempo!

Professor Dr. **Luiz Henrique Burnett Jr.**, nada mais justo que convidar o amigo que me avaliou na defesa de projeto. Suas orientações foram muito pertinentes e não seria ético da minha parte deixá-lo de fora deste desfecho.

"Temos o destino que merecemos.

O nosso destino está de acordo com os nossos méritos."

Albert Einstein

Resumo

Os tratamentos conservadores da polpa são abordagens rotineiras da odontologia, tanto nos dentes decíduos, quanto nos permanentes. Dentre as terapêuticas, a pulpotomia é apontada na literatura como uma opção rápida, de fácil execução, acessível e com alto potencial de sucesso, quando corretamente indicadas. Entretanto, a inexistência de métodos de diagnóstico pulpar fidedignos para sua indicação e parâmetros clínicos contundentes para sua preservação, a tornam, diante destas incertezas, uma técnica pouco utilizada e implementada como tratamento definitivo na endodontia. Fazendo uma reflexão histórica, percebe-se grandes avanços científicos nos materiais desenvolvidos para os tratamentos conservadores. Porém, os fatores que atuam diretamente no sucesso ou insucesso e na longevidade da pulpotomia, ainda são obscuros ao nosso conhecimento. Diante disso, o objetivo deste estudo foi de tentar esclarecer e compreender este impasse, a partir de um trabalho retrospectivo. Inicialmente, o primeiro artigo desta tese foi selecionado por um caso clínico de *dens invaginatus* tipo 3 com ápice radicular ainda aberto. Foi adotada uma conduta conservadora em um dos elementos dentários e uma abordagem clássica de endodontia para necrose pulpar no outro. O *dens invaginatus* é uma anomalia do estágio de formação dentário, que promove muitas alterações estruturais no órgão dental, oferecendo grandes dificuldades quando o tratamento endodôntico convencional é solicitado. Em decorrência disto, foi executado o tratamento endodôntico com trocas de hidróxido de cálcio no dente principal e a pulpotomia no dente invaginado, induzindo a sua apicogênese. Após 21 anos de acompanhamento clínico e radiográfico, observamos a cura da lesão e a completa formação radicular. A preservação da vitalidade pulpar, seguida da formação da ponte de dentina no dente pulpotomizado, mostrou ser uma alternativa viável e definitiva de

tratamento. No segundo artigo da tese, buscamos uma análise retrospectiva de desfecho. Reavaliamos 273 pulpotomias em dentes permanentes executadas por um único profissional, especialista em endodontia, e verificamos a influência de fatores clínicos, radiográficos e sistêmicos na preservação e determinação de sucesso ou insucesso na pulpotomia. Os dados foram analisados pelo Teste de Regressão de Cox e Teste Exato de Fisher ($p=0,05$) por um período que variou de 1 à 29 anos de preservação. Podemos concluir que a pulpotomia pode ser executada em qualquer faixa etária, sem ter correlação estatística com os problemas sistêmicos. A ausência de sintomas clínicos e alterações radiográficas dos tecidos peri-implantares, seguida da presença da ponte de dentina e selamento coronário hermético, são indicativos confiáveis na preservação.

Palavras-Chave (DeCS): Pulpotomia, Estudo de Coortes, Análise de Sobrevida, Fatores de risco

Abstract

Conservative treatments of pulp are standard approaches of dentistry, both in primary teeth, as the permanent. Among the therapeutic, pulpotomy is reported in the literature as a quick option, easy to perform, affordable and with high potential for success, when correctly indicated. However, the lack of reliable diagnostic methods for pulp indications and clinical and radiographic parameters harsh for your preservation, to make before these uncertainties, a technique rarely used and implemented as definitive treatment in endodontics. Making a historical reflection, we can see great scientific advances in materials developed to conservative treatments. However, the factors that act directly on the success or failure and longevity of pulpotomy, are still unclear to our knowledge. Thus, the aim of this study was to try to clarify and understand this, from a retrospective study. Initially, the first article of this thesis was selected for a case of dens invaginatus type 3 with still open apex. Conservative treatment in one of the teeth and a classical approach to endodontic pulp necrosis was adopted in other. The invaginatus dens is an anomaly stage of tooth formation, which promotes many structural changes in the dental organ, offering great difficulties when conventional endodontic treatment is required. As a result, was executed endodontic treatment with calcium hydroxide exchanges in the main tooth and the tooth pulpotomy in invaginated, inducing its apicogênese. After 21 years of clinical and radiographic follow-up, we observed the injury has healed and the complete root formation. The preservation of pulp vitality, followed by the formation of dentin bridge in pulpotomizado tooth, proved to be a viable alternative and definitive treatment. In the second article of the thesis, we seek a retrospectiva analysis of outcome. Reevaluated 273

pulpotomies in permanent teeth performed by a single professional, specialist in endodontics, and verify the influence of clinical, radiographic and systemic in preservation and determination of success or failure in pulpotomy. Data were analyzed using Cox regression test and Fisher's Exact Test ($p = 0.05$) for a period ranging from 1 to 29 years of follow up. We can conclude that pulpotomy can be performed at any age, without statistical correlation with the systemic problems. The absence of clinical symptoms and radiographic changes of peri-implant tissues, followed by the presence of dentin bridge and hermetic coronal sealing, are indicative reliable in preservation.

Keywords (DeCS): Pulpotomy, Cohort Studies, Survival Analysis, Risk Factors.

Lista de Abreviaturas

CEP (endereço) = Código de Endereçamento Postal

CEP = Comitê de Ética em Pesquisa

CONEP = Comissão Nacional de Ética em Pesquisa

DeCS = Descritores em Ciências da Saúde

Dr. = Doutor

et al. = entre outros

Jr. = Júnior

MSc = Master of Science

PhD = Philosophy Doctor

Prof. = professor

PUCRS = Pontifícia Universidade Católica do Rio Grande do Sul

ULBRA = Universidade Luterana do Brasil

CFO = Conselho Federal de Odontologia

RS = Rio Grande do Sul

IBGE = Instituto Brasileiro de Geografia e Estatística

® = registrado

Lista de Anexos

Anexo A – Protocolo de execução das pulpotomias

Anexo B – Resultados estatísticos complementares

Anexo C – Carta de aprovação pela Comissão Nacional de Ética em Pesquisa (CONEP)

/ Ministério da Saúde

Anexo D – Carta de aprovação pelo Comitê de Ética em Pesquisa (CEP) / PUCRS.

Anexo E – Carta de submissão do Artigo de Pesquisa 1 ao periódico *International Endodontic Journal* .

Anexo F – Carta de submissão do Artigo de Pesquisa 2 ao periódico *Journal of Dental Research*.

Sumário

Introdução Geral	17
Objetivos	22
Objetivo Geral.....	23
Objetivos Específicos.....	23
Artigo de Pesquisa 1	24
Abstract.....	27
Introduction.....	28
Case Report.....	29
Discussion	31
Conclusion.....	32
References.....	33
Legend.....	35
Figure Legend.....	36
Artigo de Pesquisa 2	37
Abstract.....	40
Introduction.....	41
Methods	43
Statistical analyses.....	44
Results.....	45
Discussion.....	46
References.....	49
Tables.....	52
Figures.....	55

Discussão Geral	58
Conclusões	66
Referências	68
Anexos	76
Anexo A – Protocolo de execução das pulpotomias.....	77
Anexo B – Resultados estatísticos complementares.....	79
Anexo C – Carta de aprovação pela Comissão Nacional de Ética em Pesquisa (CONEP) / Ministério da Saúde.....	82
Anexo D – Carta de aprovação pelo Comitê de Ética em Pesquisa (CEP) / PU- CRS.....	87
Anexo E – Carta de submissão do Artigo de Pesquisa 1 ao periódico <i>International Endodon- tic Journal</i>	90
Anexo F – Carta de submissão do Artigo de Pesquisa 2 ao periódico <i>Journal of Dental Research</i>	91

Introdução Geral

Introdução Geral

Os tratamentos conservadores são opções terapêuticas ao alcance do cirurgião dentista, tanto em dentes decíduos quanto em permanentes e, dentre esses, a pulpotomia é consagrada pelos seus resultados positivos apontados pela literatura (1-4).

Pulpotomia consiste da remoção da polpa coronária quando afetada. Esta manobra é acionada na tentativa de preservar a polpa radicular (2). A mesma representa uma técnica simples e rápida de ser executada, quando comparada à biopulpectomia. Porém, apesar de muito conhecida, ainda é pouco utilizada no nosso dia a dia.

Dentre as razões para a limitada adoção desta técnica à rotina odontológica está a possibilidade do desenvolvimento de reabsorções (5) e calcificações radiculares (1). Estas impediriam o tratamento endodôntico, levando à condenação do dente. Em contrapartida, estudos de longa data como de Souza, Holland (6) e Holland, de Souza (7) bem como pesquisas mais recentes (1-4), demonstram um potencial de sucesso da pulpotomia entre 85% e 94%.

Aguilar, Linsuwanont (2) observaram a sobrevida dos dentes tratados endodonticamente em relação ao tratamento conservador. Eles constataram que o prognóstico da manutenção do dente é maior nesse último citado. Os autores encontraram, entre as possíveis razões para este fato, a manutenção da função proprioceptiva (8) e da umidificação do dente (9), o que o torna menos friável, favorecendo o sistema adesivo dos tratamentos restauradores resinosos.

Além dessas vantagens, a pulpotomia é uma alternativa vantajosa e viável nos casos em que há extrema dificuldade técnica para a execução da biopulpectomia. Isso inclui casos como taurodontismo, dilacerações radiculares severas, pacientes com pouca abertura bucal ou idosos, que não suportam longos períodos de tempo de tratamento, pacientes terminais, em tratamentos oncológicos, entre outras situações.

Muitos estudos histológicos, como os de Torabinejad , Parirokh (10) e de Tabarsi et al. (11) destacam a propriedade reparadora da polpa. Esta promove a reorganização tecidual e a formação de uma barreira de dentina com a finalidade protetiva contra as agressões externas, como a doença cárie e as agressões físicas e químicas do processo restaurador.

Fazendo uma reflexão histórica das pesquisas que vem se desenvolvendo, percebe-se um grande avanço científico nos materiais envolvidos nos tratamentos conservadores. Dentre os mais testados são: formocresol, óxido de zinco e eugenol, hidróxido de cálcio e o Agregado Trióxido Mineral (2).

Atualmente os biomateriais também tem sido estudados como opções de tratamento, tais como as moléculas bioativas (12), fatores de crescimento (13), biodentina (14), entre outros. Porém, ainda não se encontrou um material ideal, que cumpra com todos os requisitos necessários para a proteção completa e indução da cicatrização pulpar. Somando-se a isto, persistem uma série de fatores que atuam diretamente no sucesso ou insucesso do tratamento e que são obscuros ao nosso conhecimento.

Um dos grandes problemas em questão é a incerteza das condições clínicas que devemos observar para garantir o seu sucesso. As dificuldades se apresentam desde o início do tratamento como, por exemplo, no diagnóstico das condições de vitalidade pulpar até os indícios observacionais necessários para a sua avaliação ao longo do tempo.

As características consagradas dos sinais clínicos de uma polpa sadia como os de cor, sangramento e consistência pulpaes são condições fundamentais para a opção pela pulpotomia (15). Porém, estas podem ser ainda dependentes da sensibilidade e interpretação, sujeitas às variações sugestivas individuais do operador.

Apesar de haver avanços tecnológicos na odontologia, não há disponibilidade de métodos diagnósticos que determinem a condição real do tecido pulpar (16), ou seja, os cirurgiões dentistas ainda se valem dos elementos sensitivos e visuais. Estas intuições ainda geram incerteza no diagnóstico e tratamento proposto.

Estudos como os de Camp (17) contraindicam a pulpotomia quando apresenta sintomatologia dolorosa espontânea, sugerindo incapacidade de reação da polpa. Em contrapartida, diversos pesquisadores como Eghbal et al. (18) e Asgary (4, 19) obtiveram sucesso utilizando a técnica em dentes permanentes em estágios sintomáticos de dor, como pulpites irreversíveis, o que gera dúvida sobre quais seriam os reais motivos para o sucesso ou insucesso.

As dificuldades não se encerram no diagnóstico, pois os parâmetros de preservação também não são bem definidos, como, por exemplo, a limitação do teste térmico pela própria remoção da polpa coronária, gerando uma grande distância entre os materiais restauradores até a polpa radicular, impedindo a difusão térmica para sensibilizá-la. Em decorrência disto, as informações para a preservação da pulpotomia recaem somente em avaliações clínicas, sensitivas da dor, e radiográficas (1). Com isso, ficamos reféns da interpretação das reações dolorosas referidas pelos pacientes, as quais, geralmente, são percebidas num estágio mais avançado da degradação pulpar.

Considerando essas informações, cabe a ilação de que a pouca realização da pulpotomia não só independe de uma possível dificuldade técnica, mas também da falta de incentivo e/ou carência de pesquisas científicas de diagnóstico, resultado e preservação. Existem lapsos temporais e escassas bases científicas populacionais em longo prazo, aos quais ainda mantêm dúvidas sobre o entendimento do seu comportamento e a previsibilidade de sucesso.

Segundo pesquisas demográficas do Instituto Brasileiro de Geografia e Estatística (IBGE) (20), esta problemática vem à tona na nossa realidade, pois a população brasileira constitui-se, na sua maioria, de jovens. De acordo com o Ministério da Saúde do Brasil (21), a cárie representa a principal doença encontrada em relação às doenças bucais. Logo, a pulpotomia deveria ser mais indicada pelo seu caráter social, além da intenção de manter a vitalidade pulpar.

Existem poucos dados conclusivos avaliando pulpotomias em longo prazo (2, 25), considerando fatores clínicos e sistêmicos e suas possíveis repercussões no sucesso ou insucesso do tratamento. Informações clínicas como a sintomatologia dolorosa, a presença da ponte de dentina na preservação, a influência do tipo de material utilizado para restauração definitiva e a interferência de fatores de risco como fumo, diabetes, hipertensão, cardiopatias, dentre outros, motivaram este estudo.

Este trabalho teve a intenção de compreender o comportamento clínico e radiográfico a partir de observações, com a preservação atualizada, de variáveis encontradas em dados retrospectivos de uma base de dados com 273 pulpotomias executadas por um único operador.

Objetivos

Objetivos

Objetivo Geral

O presente estudo teve como pauta verificar o desfecho da pulpotomia ao longo dos anos e as influências dos fatores clínicos, radiográficos e sistêmicos na preservação e determinação de sucesso ou insucesso.

Objetivos Específicos

a) Avaliar o desfecho das pulpotomias executadas por um único especialista em Endodontia.

b) Estabelecer a influência dos fatores clínicos no sucesso ou insucesso dos casos, tais como: sexo; número de sessões; causa das falhas, tipo de restauração final, presença ou ausência de ponte de dentina.

c) Estabelecer a influência dos seguintes fatores de risco no sucesso ou insucesso dos casos: fumo; diabetes; hipertensão; envolvimento cardíaco; alergias e outras causas sistêmicas.

d) Considerar indicadores para o acompanhamento da pulpotomia durante a preservação.

Artigo de Pesquisa 1

Artigo de Pesquisa 1

Type 3 Dens Invaginatus : unconventional approach

Submetido à publicação no periódico *International Endodontic Journal* (IEJ), Qualis A1 e Fator de Impacto 2.273 (Anexo E).

Title: Type 3 Dens Invaginatus : unconventional approach

Author names and affiliations: Gustavo Golgo Kunert DDS, MSc^a; Itaborai Revoredo Kunert DDS^b; José Antônio Poli de Figueiredo DDS, MSc, PhD^c; Fernando Branco Barletta DDS, MSc, PhD^d.

^a Clinical Department, Post-Graduate Program, Dental School, Pontifical Catholic University of Rio Grande do Sul (PUCRS), Porto Alegre, Brazil.

^b Endodontics Specialist, Federal Council of Dentistry (CFO), Porto Alegre, Brazil.

^c Endodontics Division, Dental School, Pontifical Catholic University of Rio Grande do Sul (PUCRS), Porto Alegre, Brazil.

^d Endodontics Division, Dental School, Lutheran University of Brazil (ULBRA), Canoas, Brazil.

Corresponding Author:

Gustavo Golgo Kunert¹ / José Antônio Poli de Figueiredo²

Post-Graduate Program in Dentistry

Pontifical Catholic University of Rio Grande do Sul – PUCRS

Av. Ipiranga 6681 Prédio 6 sala 206

CEP 90619-900 Porto Alegre – RS – Brazil

Telephone: 55 51 3320 3538

E-mail: 1 - gustavogkunert@gmail.com; 2 - festa50fig@gmail.com

Abstract

Aim To report a clinical case in which a conservative approach was adopted to preserve the invaginated tooth and endodontic treatment was performed in the main necrotic canal and its healing outcome after 21 years.

Summary Dens invaginatus is a disorder of dental development, caused by the invagination of enamel into coronal and/or radicular dentin structure. This promotes several structural alterations within the dental organ, which offers challenges and difficulties to perform the endodontic treatment when needed. This manuscript reports a clinical case in which a conservative approach was adopted to preserve the invaginated tooth and endodontic treatment was performed in the main necrotic canal. Following 21 years of observation, it could be seen a complete root formation, with dental pulp preservation of the pulpotomized tooth.

Keywords: case reports, dens invaginatus, maxillary central incisor, pulpotomy, periapical lesion.

Introduction

Tooth development is sensitive to various anomalies during differentiation of various structures such as the dental papilla. Genetic causes, as well as local trauma and microbial ingress towards new dental tissues may collaborate to anatomical features that are difficult to deal when endodontic treatment may be of need (Alani & Bishop 2008).

Some deformities determined by accidents during embryonic phases may lead to deep fissures with root depression and malformation of enamel with cusps with greater volume and dental invaginations (dens invaginatus) which form a tiny layer of enamel that allows bacterial deposition along its surface with limited access to hygienic measures. This condition in long term may lead to pulpal necrosis.

The root canal treatment is at times difficult to perform, because of change in local anatomy not allowing proper cleaning and shaping of the whole endodontic structure. That may explain why it is not difficult to find case reports in the literature describing the procedure to overcome certain difficulties.

This anomaly occurs most frequently on upper teeth, such as lateral and central incisors, premolars, canines and molars, in descending order. The occurrence may be sole or bilateral, depending on the cause.

When clinical diagnosis is available, it displays a tooth with anomalous cusp, both in shape and in size, or a deep fissure. Central and lateral incisors often show the fissure in the cingulus palatally.

According to Ohlers 1957, invaginations can be classified as follows: Type I - small invagination, seen only on radiograph and affecting only the root cervical third; Type II - a more severe condition, advancing towards the pulp chamber and reaching the root medium third; Type III - the most severe invagination compromises the apical root third.

This case reports a type III Dens Invaginatus reaching the apical third and leading to the formation of two distinct canals. Each root canal was treated differently; in one, traditional root canal preparation and filling was performed. The second canal was subjected to pulpotomy to preserve the dental pulp. Follow-up for twelve one years is described.

Case Report

A 12 years old white male patient (F.N.R.) residing in a town 700 km from Porto Alegre, Brazil, visited the dental practice August 10, 1994. Main complaint was the presence of sinus tract which was noticed one month before, with continuous exudation.

Medical and dental history could not elucidate the cause of the sinus tract. During clinical examination, it was observed an unusual anatomical feature, markedly in the palatal aspect of the crown, at the cingulum with slight deviation mesially. No discoloration, pit or fissure could be found.

The periapical radiograph of the tooth showed the unusual configuration of the type III dens invaginatus leading to two independent root canals. Both displayed incomplete root formation.

It was surprising to note that tetrafluorethane sensitivity test (-20°C, São Paulo, Brazil) at the buccal aspect was positive, even in presence of fistula.

A second pulp sensitivity test was performed at the cingulum, and it responded negatively. It was therefore concluded that the dental pulp of the main canal was vital and the one of the dens invaginatus was necrotic.

It was decided to perform the following protocol: placement of rubber dam, access cavity and disinfecting penetration of the dens invaginatus canal with 2.5 % sodium hypochlorite (Asfer, São Paulo, Brazil). Length determination and canal preparation in a crown-down approach were performed. Ultrasonic (Adiel, São Paulo, Brazil) cleaning was used in adjunct with the preparation. Interim medication consisted of a paste containing pure calcium hydroxide (Biodinâmica, Paraná, Brazil) and glycerol (Biodinâmica, Paraná, Brazil). Lentulo spiral was used to help fill the canal provisionally with the paste. Restoration between visits was glass ionomer cement (Vidrion R, SSWhite, Rio de Janeiro, Brazil). Periapical radiograph allowed the visualization of the completion of the paste within the canal.

Twenty days later the patient returned and the sinus tract had disappeared. Calcium hydroxide paste was replaced. The renewal of this medication was repeated every 30 days.

Three months following the first visit, with clinical normality, another sensitivity test was performed. However, there was a weak and inconclusive response at the buccal aspect of the crown.

It was decided to access the canal buccally, and live and consistent bleeding was denoted. Pulpotomy was the treatment of choice for this second canal, because of incomplete root formation. Topical corticosteroid (Otosporin, Farmoquímica, Rio de Janeiro, Brazil) was embedded in a cotton pellet and gently placed on the surface of the exposed pulp for ten minutes. Thorough irrigation with saline was followed by drying and coverage of the pulp with pure calcium hydroxide powder. To help the calcium hydroxide sit in place, Dycal® (Dentsply, Rio de Janeiro, Brazil) was used followed by glass ionomer and composite restoration (Charisma, Heraeus Kulzer, São Paulo, Brazil).

Sixteen visits with changes of calcium hydroxide paste allowed the apexification of the necrotic root. This was then filled with guttapercha and zinc oxide and eugenol sealer (IRM, Dentsply, Rio de Janeiro Brazil), using lateral condensation. Radiographic control of the pulpotomy 90 days after its procedure showed the formation of a dentine bridge. Pulp sensitivity test towards the bridge responded positively.

The sequence of events are summarized by the radiographies, displayed in a timely sequence (figures 1 and 2).

Twelve one years following the first visit, the tooth remained asymptomatic, with complete root formation and normal behavior. Of note is the complete root formation both in the necrotic pulp root and in the vital pulp root.

Discussion

Although dens invaginatus has low incidence in the population, varying from 0,04% to 10% (T Ceyhanli et al. 2014), the challenge for the correct treatment allows complex decision making processes.

Endodontic surgery may be needed to supplement traditional endodontic treatment in type 2 and 3 dens invaginatus (Vier-Pelisser et al. 2012). Type 2 cases have also been treated with conventional root canal treatment (Liji et al. 2014). The choice for a pulpotomy in root canals not affected by infection, as performed in this reported case, may reduce the risk and need of more complex procedures.

Ferraz et al. 2001, report the difficulties to treat talon cusp and dens invaginatus. It is often needed to do crown reduction with deep wear on enamel, dentine and even pulp. Conservative procedures such as pulpotomy may avoid risky endodontic treatment which may lead to endodontic surgery afterwards to seal the various apical ramifications. Pulpotomy may be the treatment of choice whenever the conditions are favorable (Mejère et al. 2012).

Calcium hydroxide was the interim medication following preparation procedures. It is the most used medication amongst available intracanal dressings in cases of apexigenesis, apexification and dental pulp necrosis (Holland et al. 1971, Sousa et al. 1996). It was also used in contact with the remaining vital pulp, for pulpotomy procedure. Dentine bridge is consistently formed and the remaining pulp is preserved.

The number of calcium hydroxide changes is a matter of debate. According to Felipe et al. 2005, calcium hydroxide should not be replaced to avoid jeopardizing root completion. Leonardo et al. 1993 suggest the renewal to be performed every 60 days. For this case, the procedure of replacement of calcium hydroxide was performed every 30 days. The reason was the anatomical feature which could facilitate solubility of the paste because of the large foraminal opening. Glass ionomer was chosen to provide stability during the replacement procedures.

Da Silva Neto et al. 2005 reported a type III dens invaginatus and pointed out as inevitable to do the endodontic treatment and surgical endodontics to supplement the seal.

Yang et al. 2013 present a case using regenerative technique to allow closure of the open apexes. Büyükbayram et al. 2014 also recommend regenerative technique for maintaining vitality , especially for the high difficulty of endodontic treatment in these cases. Narayama et al. 2012 suggest the use of clinical microscope and cone-beam computed tomography to allow better outcome of this treatment, coming to meet to study Ceyhanli et al. 2014. However, the case we presented shows an alternative which may be of choice in future cases, when the dental pulp of one of the canals remains vital. This means that a simpler procedure maintains the radicular pulp with gain of dentine and prevention of further infection in an area of difficult access and preparation procedure. The satisfactory outcome of this case may allow the choice of a protocol with simple but effective procedure.

Conclusion

Considering the reported difficulties for the treatment of dens invaginatus, conservative measures such as the pulpotomy to preserve the remaining dental pulp, may be an excellent alternative to allow less invasive procedures thus avoiding endodontic surgery.

References

- Alani A, Bishop K. Dens invaginatus. Part 1: classification, prevalence and aetiology. *Int Endod J* 2008;41:1123–1136.
- Da Silva Neto UX, Hirai VH, Papalexidou V, Goncalves SB, Westphalen VP, Bramante CM, Martins WD. Combined endodontic therapy and surgery in the treatment of dens invaginatus Type 3: case report. *J Can Dent Assoc*. 2005;71:855-8.
- Felippe MCS, Felippe WT, Marques MM, Antoniazzi JH. The effect of the renewal of calcium hydroxide paste on the apexification and periapical healing of teeth with incomplete root formation. *Int Endod J* 2005;38:436–442.
- Ferraz JA, de Carvalho Junior JR, Saquy PC, Pecora JD, Sousa-Neto MD. Dental anomaly: dens evaginatus (talon cusp). *Braz Dent J*. 2001;12:132-4.
- Holland R, Sousa V, Tagliavini RL, Milanezi LA. Healing process of teeth with open apices: histological study. *Bull Tokyo Dent Coll* 1971;12: 333-38.
- Kaya-Büyükbayram I1, Özalp Ş2, Aytugar E3, Aydemir S4. Regenerative endodontic treatment of an infected immature dens invaginatus with the aid of cone-beam computed tomography. *Case Rep Dent*. 2014;2014:403045.
- Leonardo MR, Silva LAB, Utrilla LS, Leonardo RT, Consolaro. A. Effect of intracanal dressings on repair and apical bridging of teeth with incomplete root formation. *Endod Dent Traumatol* 1993;9:25-30.
- Liji MP, Chandrababu K, Kumar MR, Jayashree S. Type II canal configuration and Type I Dens invaginatus. *J Conserv Dent*. 2014 Jul;17(4):382-4.

Mejàre IA, Axelsson S, Davidson T, Frisk F, Hakeberg M, Kvist T, et al. Diagnosis of the condition of the dental pulp: a systematic review. *Int Endod J*. 2012;45(7):597-613.

Narayana P, Hartwell GR, Wallace R, Nair UP. Endodontic Clinical Management of a Dens Invaginatus Case by Using a Unique Treatment Approach: A Case Report. *J Endod* 2012;38:1145-1148.

Ohlers FAC. Dens invaginatus (dilated composite odontoma). I-variations of the invaginations process and associated anterior crown form. *Oral Surg* 1957;10:1204-1208.

Sousa Neto, MD, Crisci FS, Saquy PC, Pecora JD. Treatment of teeth with incomplete root formation and a history of trauma. *Braz Endod J* 1996;1:49-51.

T Ceyhanli K, Celik D, H Altintas S, Taşdemir T, S Sezgin O. Conservative treatment and follow-up of type III dens invaginatus using cone beam computed tomography. *J Oral Sci*. 2014;56(4):307-10.

Vier-Pelisser FV, Pelisser A, Recuero LC, So´ MVR, Borba MG, Figueiredo JAP. Use of cone beam computed tomography in the diagnosis, planning and follow up of a type III dens invaginatus case. *Int Endod J* 2012;45:198–208.

Yang J, Zhao Y, Qin M, Ge L. Pulp Revascularization of Immature Dens Invaginatus with Periapical Periodontitis. *J Endod* 2013;39:288-292.

Figure 1: Operative sequence of conventional endodontic treatment of dens invaginatus and conservative treatment (pulpotomy) of main root canal. Initial procedures: a - Initial radiograph; b - calcium hydroxide medication; c - pulpotomy of main root.

Figure 2: Operative sequence of conventional endodontic treatment of dens invaginatus and conservative treatment (pulpotomy) of main root canal. Final procedures and follow-up: d - dentine bridge of main root and dens invaginatus medication; e - dens invaginatus filling; f - 21 year follow-up.

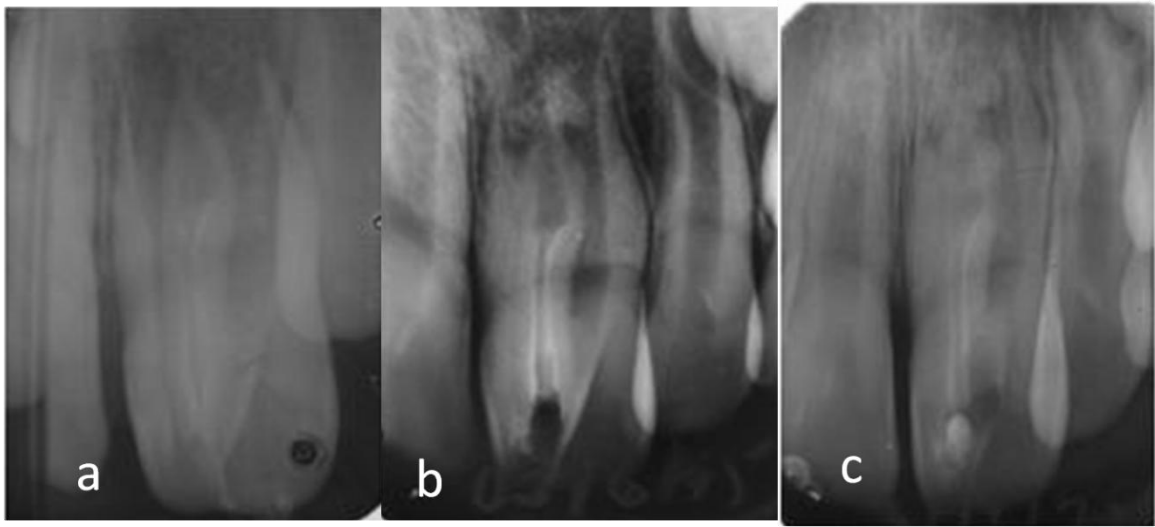


Figure 1

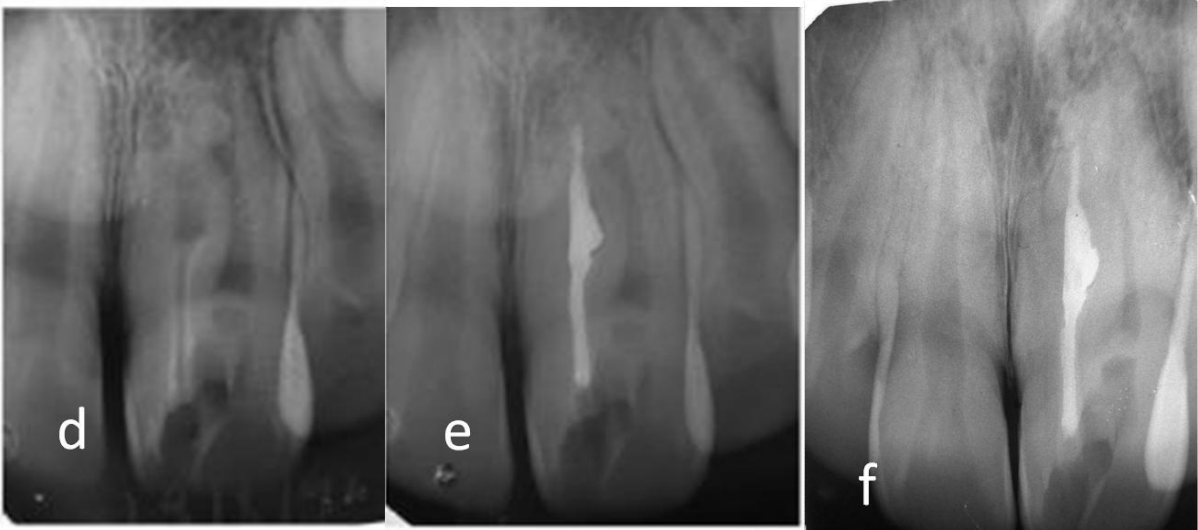


Figure 2

Artigo de Pesquisa 2

Artigo de Pesquisa 2

Permanent teeth pulpotomy survival analysis: 39-year historical cohort study.

Submetido à publicação no periódico *Journal of Dental Research* (JDR), Qualis A1 e Fator de Impacto 4.144 (Anexo F).

Title: Permanent teeth pulpotomy survival analysis: 39-year historical cohort study.

Author names and affiliations: Gustavo Golgo Kunert DDS, MSc^a; Itaborai Revoredo Kunert DDS^b; José Antônio Poli de Figueiredo DDS, MSc, PhD^c; Luiz Cesar da Costa Filho DDS, MSc, PhD^d.

^a Clinical Department, Post-Graduate Program, Dental School, Pontifical Catholic University of Rio Grande do Sul (PUCRS), Porto Alegre, Brazil.

^b Endodontics Specialist, Federal Council of Dentistry (CFO), Porto Alegre, Brazil.

^c Endodontics Division, Dental School, Pontifical Catholic University of Rio Grande do Sul (PUCRS), Porto Alegre, Brazil.

^d Periodontics Division, Dental School, Pontifical Catholic University of Rio Grande do Sul (PUCRS), Porto Alegre, Brazil.

Corresponding Author:

Gustavo Golgo Kunert¹ / José Antônio Poli de Figueiredo²

Post-Graduate Program in Dentistry

Pontifical Catholic University of Rio Grande do Sul – PUCRS

Av. Ipiranga 6681 Prédio 6 sala 206

CEP 90619-900 Porto Alegre – RS – Brazil

Telephone: 55 51 3320 3538

E-mail: 1 - gustavogkunert@gmail.com; 2 - festa50fig@gmail.com

Abstract:

The lack of long-term pulpotomy effectiveness studies in permanent teeth, both in young and adult populations, and its impact on dental care has motivated the aim of this research. For this purpose, 273 pulpotomies performed by a single endodontic specialist were analyzed, and data on success rates was collected. Additionally, possible explanatory variables were noted such as: age, gender, clinical findings (teeth, kind of restoration after pulpotomy), radiographic findings (dentin bridge formation) and systemic conditions. The follow-up period varied from 1 to 29 years, and the results were analyzed by Kaplan-Meier survival curves and also by Cox Regression. It was concluded that: pulpotomies are a successful treatment at any age, not just for young permanent teeth; additionally, the formation of dentin bridge is a strong protective factor (HR 0,16). The most successful kind of restoration after pulpotomy is prosthetic crown followed by amalgam restoration, and the direct composite restoration is associated with a higher failure rate.

Key Words: Pulpotomy, Cohort Studies, Survival Analysis, Risk Factors, Pulp Biology, Clinical Outcomes, Endodontics.

Introduction:

Pulp conservative treatments are options available to general dentists, both for deciduous and permanent teeth, and among therapies, the pulpotomy is identified as one of the most effective (1-4). It is with reason that we question the limited adoption of such technique in routine dental care. Among these reasons, there is the possibility of dental resorption (5) or root canal calcification (1), which could jeopardize future endodontic treatment leading to tooth loss. On the other hand, some classic studies from de Sousa (6) and Holland (7), and also more recent research (1-4), have shown that pulpotomies have a success rate between 85% and 94%.

Considering this information, it is verified that the minimal use of the pulpotomy technique is not due to possible technical difficulties, but perhaps to lack of incentive and/or a lack of clinical research that considers diagnostics, outcomes and follow-up (16). There are time lapses and scarce long-term clinical databases for scientific research on pulpotomy, and this generates uncertainties about the clinical and radiographic behavior of pulpotomies and also about the predictability of such technique.

Studies like Camp's (22) contraindicate pulpotomies whenever spontaneous pain symptoms are present, suggesting an incapability of pulpar tissue reaction. On other hand, other research, such as Eghbal (18) and Asgary (4, 19), reported success while performing pulpotomies in symptomatic permanent teeth with "irreversible" pulpitis. Those studies lead us to reflect about the real indicators of success and failure of the pulpotomy techniques.

There is little conclusive clinical data on a long-term basis that considers clinical and systemic risk factors along with pulpotomy's success rates. Clinical information, such as pain symptoms and dentin bridge formation, or the influence of material selection on the restoration after pulpotomy, and also the possible interference of systemic risk factors (smoking, diabetes, hypertension, cardiopathy, and others) have motivated the present investigation.

This study has aimed to understand the clinical and radiographic behavior of 273 pulpotomies, with updated follow-up (from 1 to 29 years), performed by a single operator, and also to understand the risk factors on pulpotomy's survival rates.

Methods:

This research was performed according international guidelines on research ethics, and it was approved by the Brazilian research ethics committee under the number 14138413.8.0000.5336.

Information from clinical records and radiographs was extracted from certified digital database from a single endodontic specialist practice from the beginning of the digital records in 1975 through 2014. Data on clinical, systemic and radiographic factors was collected, and also clinical recall was performed to determine an updated success rate on 273 permanent teeth pulpotomy cases (age range: 8 to 79 years old at the time of the procedure – table1). All cases were diagnosed, executed and followed by a single endodontic specialist throughout its career. Pulpotomy was selected as treatment based on clinical aspect of the dental pulp (color, bleeding and pulpar texture) as defined by Holland (7), regardless of the pulpitis diagnosis (reversible or irreversible). Calcium hydroxide was selected as the pulp capping material regardless of the age of the patients.

In a second phase, the patients were contacted and invited to the practice for a new and free appointment to re-evaluate and update the clinical and radiographic condition of the pulpotomized teeth by a second and independent endodontic specialist. The reassessments were done according to the guidelines from the European Society of Endodontology (23), and risk factors data and success criteria were determined in this phase (24-26).

Cases treated less than one year before the beginning of this study were excluded from our analyses. The minimal time of follow-up was 1 year and the maximum went up to 29 years (average follow-up time $4.75 \text{ year} \pm 5.96 \text{ years}$).

Data was recorded in a Microsoft Excel (Microsoft Corp, Redmond, WA) database, and the following variables were collected: record number, gender, birthdate, tooth number, pulpotomy date, age at the conclusion of the pulpotomy, number of appointments required to finish the pulpotomy, date of the last reevaluation on the pulpotomized teeth, determination of the success criteria (success

or failure) of the pulpotomy, data of the last visit with successful pulpotomy or date of the failure (if this was the case), presence or absence of denting bridge formation detectable on the x-rays, failure cause (if was the case), systemic variables (smoking status, diabetes, hypertension, cardiopathy, and others), type of lining material (zinc phosphate, glass ionomer or other material), type of restoration after pulpotomy (prosthetic crown, amalgam or resin composite).

Statistical analyses:

Initially, the survival rates of the pulpotomized teeth were evaluated and described by Kaplan-Meier curves. The evaluation of the risk factors was performed by Cox Proportional-Hazards Regression in two ways: univariate analysis (non-adjusted model) and multivariate analysis (adjusted model). The Cox Regressions results were presented by the Hazard Ratio Coefficient (HR) and its respective 95% Confidence Interval (95% CI). For the specific analysis of tooth fracture occurrence, Fisher exact test was performed. The adopted level of significance was 5%, and the tests were carried out with SPSS 20.0 (SPSS Inc. 2011, Chicago, IL) statistical package.

Results:

From the total of 273 pulpotomy cases, there were the following success rates over the years: 1 year, 89% success; 2 years, 83%; 3 years, 81%; 4 years, 76%; 5 years, 75%; and 10 years, 63%.

There was no statistical significance for systemic risk factors such as: smoking status, hypertension, cardiopathy or other systemic diseases (table 2). Also, age, gender and number of appointments to conclude the pulpotomy were not significant risk factors (Table 2).

The detection of dentin bridge formation after the pulpotomy is a strong indicator of success, and it is a significant protection factor for failure (Table 2 and Figure 1). In our results, it is estimated by Cox Regression that there was 84% less failure when dentin bridge was detected in the x-rays in relation to the group without dentin bridge formation.

In terms of the success rate of the pulpotomy in relation to the type of final restoration, the prosthetic crown was considered the best material followed in a descendent order by amalgam restoration and resin composite (Table 3 and Figure 2).

Some failure cases were due to tooth fracture rather than failure of the pulpotomy technique. The occurrence of tooth fracture in relation to the final restoration also demonstrated an advantage to prosthetic crown, followed by amalgam restoration, and the worst performance came from resin composite restorations (Figure 3).

Discussion:

Pulpotomy as a definitive technique has faced controversial opinions in the endodontic scientific literature (1, 5). Although several studies have pointed to pulpotomy as a safe technique in relation to the pulpectomy due to its consistent success rates in survival analysis studies (27-31).

In our research we found success rates up to 89% in the first year, decreasing to 63% by the 10th year. Those rates are in accordance with the studies of Marghalani (28) and Yildiz (32), which found similar rates even with different lining and restorative materials, and also in relation to deciduous and permanent teeth.

One might ponder the right moment to perform the pulpotomy technique, because the long-term studies have been performed in different age ranges such as children (33), young adults (34) and middle-aged adults (27), and those age differences among the studies leave room to contest the most adequate age to perform the pulpotomy technique. In our study, ages ranged from 8 to 79 years old, and age was not considered a risk factor (Tables 1 and 2). As in the previously cited studies (5, 27, 28), ours did not consider age a contraindication even among the elderly.

This led us to question the influence of other systemic factors which might influence pulpotomy success rates. In our study, the following factors have also not influenced the survival rates for pulpotomy: gender, smoking status, presence of hypertension, presence of any cardiopathy, presence of other systemic conditions as a whole (hepatitis, diabetes, HIV positive). No systemic illnesses were found to be associated with pulpotomy success rates, but, as our study is the first to address the question of systemic conditions not influencing the outcome of pulpotomy techniques, more studies are necessary to determine which diseases may impair pulp healing and response; there are many situations that were not present in our patients (such as oncological treatments and other more rare diseases), and also for many situations we did not have an adequate number for statistical analysis.

Our data suggests, from a clinical point of view, that there is no difference in success rates in performing the pulpotomy in one or two appointments. Souza (35) found similar results, in 9 months follow-up, when performing pulpotomy in immature permanent teeth with one or two appointments, also using calcium hydroxide as pulp capping material. These facts reinforce the notion that the correct diagnosis of pulp condition and vitality and the case preparation to avoid pulp contamination during the procedure are more important than the number of appointments for pulpotomy technique, or the age or gender of the patients.

Systematic reviews and meta-analysis on pulpotomy (16, 28, 36) have pointed to the difficulty in finding clinical indicators for follow-up of such techniques. They also mentioned that the existing clinical tests have produced several false positive results, and for this reason radiographic follow-up is essential for pulpotomy techniques. Thus, it is extremely important to have tangible radiographic indicator of pulpotomy success, and the presence of dentin bridge in the follow-up radiographs seems to be a protective factor (HR=0,16; $p<0,001$) and therefore a strong indicator of success. It is important to point out that the best radiographic techniques to detect dentin bridge formations are bitewing radiographic technique or long cone paralleling technique for periapical radiographs.

Several pulpotomy survival analysis studies, including systematic reviews (30) and other clinical studies (32, 37, 38), have also approached the importance of the final restoration on the success rates of pulpotomy techniques and concluded that an excellent crown setting is one of the keys for long-term success in these procedures. The present research has shown that prosthetic crown was the best choice of restoration for pulpotomized teeth, followed by amalgam restoration. Direct resin composite restorations are associated with higher failure rate of pulpotomy technique. Due to the fragility of the tooth structure after pulpotomy, fracture occurrence was also analyzed among different restorations, and the previous conclusion stands: prosthetic crown was the best choice (HR=1.0, reference category) follow by amalgam (HR=5.0) and resin composite (HR=7.8).

In conclusion: the case selection, the correct diagnosis of pulp conditions, aseptic maintenance during the procedure, the use of dentin bridge inducing pulp capping materials, the selection of adequate lining restoration, and the optimal crown setting throughout prosthetic crown are the keys for pulpotomy success.

The absence of clinical symptoms and periapical alterations, followed by dentin bridge formation and final restoration with a hermetic prosthetic crown, are reliable indicators of long-term pulpotomy success.

The results of the present study help to establish the pulpotomy technique for permanent teeth as a treatment that is considerably simple, accessible, definitive and safe for all ages. Those characteristics turn pulpotomy into an excellent, cost-effective choice of vital pulp treatment for all populations.

References:

- Aguilar P, Linsuwanont P. 2011. Vital pulp therapy in vital permanent teeth with cariously exposed pulp: a systematic review. *J Endod* 37(5):581-7.
- Anthonappa RP, King NM, Martens LC. 2013. Is there sufficient evidence to support the long-term efficacy of mineral trioxide aggregate (MTA) for endodontic therapy in primary teeth? *Int Endod J* 46(3):198-204.
- Asgary S, Ehsani S. 2009. Permanent molar pulpotomy with a new endodontic cement: A case series. *J Conserv Dent* 12(1):31-6.
- Asgary S, Eghbal MJ. 2010. The effect of pulpotomy using a calcium-enriched mixture cement versus one-visit root canal therapy on postoperative pain relief in irreversible pulpitis: a randomized clinical trial. *Odontology* 98(2):126-33.
- Asgary S. 2011. Calcium-enriched mixture pulpotomy of a human permanent molar with irreversible pulpitis and condensing apical periodontitis. *J Conserv Dent* 14(1):90-3.
- Barrieshi-Nusair KM, Qudeimat MA. 2006. A prospective clinical study of mineral trioxide aggregate for partial pulpotomy in cariously exposed permanent teeth. *J Endod* 32(8):731-5.
- Barthel CR, Rosenkranz B, Leuenberg A, Roulet JF. 2000. Pulp capping of carious exposures: treatment outcome after 5 and 10 years: a retrospective study. *J Endod* 26(9):525-8.
- Camp JH. 2008. Diagnosis dilemmas in vital pulp therapy: treatment for the toothache is changing, especially in young, immature teeth. *J Endod* 34(7 Suppl):S6-12.
- Chailertvanitkul P, Paphangkorakit J, Sooksantisakoonchai N, Pumas N, Pairojamornyoot W, Leela-Apiradee N, Abbott PV. 2014. Randomized control trial comparing calcium hydroxide and

mineral trioxide aggregate for partial pulpotomies in cariously exposed pulps of permanent molars. *Int Endod J* 47(9):835-42.

de Souza V, Holland R. 1974. Treatment of the inflamed dental pulp. *Aust Dent J* 19(3):191-6.

Eghbal MJ, Asgary S, Baglue RA, Parirokh M, Ghoddusi J. 2009. MTA pulpotomy of human permanent molars with irreversible pulpitis. *Aust Endod J* 35(1):4-8.

European Society of Endodontology. 2006. Quality guidelines for endodontic treatment: consensus report of the European Society of Endodontology. *Int Endod J* 39(12):921-30.

Goyal S, Abuwala T, Joshi K, Mehta J, Indushekar KR, Hallikerimath S. 2014. The Clinical, Radiographic and Histological evaluation of three different concentrations of Formocresol as a pulpotomy agent. *J Int Oral Health* 6(2):118-25.

Holland R, de Souza V. 1975. [Conservative treatment of dental pulp]. *Ars Curandi Odontol* 2(2):3-4, 6-7, 9-12 passim.

Hui-Derksen EK, Chen CF, Majewski R, Tootla RG, Boynton JR. 2013. Retrospective record review: reinforced zinc oxide-eugenol pulpotomy: a retrospective study. *Pediatr Dent* 35(1):43-6.

Keswani D, Pandey RK, Ansari A, Gupta S. 2014. Comparative evaluation of platelet-rich fibrin and mineral trioxide aggregate as pulpotomy agents in permanent teeth with incomplete root development: a randomized controlled trial. *J Endod* 40(5):599-605.

Lin PY, Chen HS, Wang YH, Tu YK. 2014. Primary molar pulpotomy: A systematic review and network meta-analysis. *J Dent* 42(9):1060-1077.

Marghalani AA, Omar S, Chen JW. 2014. Clinical and radiographic success of mineral trioxide aggregate compared with formocresol as a pulpotomy treatment in primary molars: a systematic review and meta-analysis. *J Am Dent Assoc* 145(7):714-21.

Mass E, Zilberman U. 2011. Long-term radiologic pulp evaluation after partial pulpotomy in young permanent molars. *Quintessence Int* 42(7):547-54.

Mejère IA, Axelsson S, Davidson T, Frisk F, Hakeberg M, Kvist T, Norlund A, Petersson A, Portenier I, Sandberg H et al. . 2012. Diagnosis of the condition of the dental pulp: a systematic review. *Int Endod J* 45(7):597-613.

Nosrat A, Peimani A, Asgary S. 2013. A preliminary report on histological outcome of pulpotomy with endodontic biomaterials vs calcium hydroxide. *Restor Dent Endod* 38(4):227-33.

Shirvani A, Hassanizadeh R, Asgary S. 2014. Mineral Trioxide Aggregate vs. Calcium Hydroxide in Primary Molar Pulpotomy: A Systematic Review. *Iran Endod J* 9(2):83-8.

Simon S, Perard M, Zanini M, Smith AJ, Charpentier E, Djole SX, Lumley PJ. 2013. Should pulp chamber pulpotomy be seen as a permanent treatment? Some preliminary thoughts. *Int Endod J* 46(1):79-87.

Siqueira JF, Rôças IN, Riche FN, Provenzano JC. 2008. Clinical outcome of the endodontic treatment of teeth with apical periodontitis using an antimicrobial protocol. *Oral Surg Oral Med Oral Pathol Oral Radiol Endod* 106(5):757-62.

Souza RA, Gomes SC, Dantas JaC, Silva-Sousa YT, Pécora JD. 2007. Importance of the diagnosis in the pulpotomy of immature permanent teeth. *Braz Dent J* 18(3):244-7.

Sönmez D, Durutürk L. 2008. Ca(OH)₂ pulpotomy in primary teeth. Part I: internal resorption as a complication following pulpotomy. *Oral Surg Oral Med Oral Pathol Oral Radiol Endod* 106(2):e94-8.

Yildiz E, Tosun G. 2014. Evaluation of formocresol, calcium hydroxide, ferric sulfate, and MTA primary molar pulpotomies. Eur J Dent 8(2):234-40.

Tables:

Table 1 – Age distribution at time of the pulpotomy:

Age Range	8 - 10	11 - 20	21 - 30	31 - 40	41 - 50	51- 60	61 - 70	71 -80
Number of Cases	14	32	50	35	70	43	18	11

Table 2 – Cox Proportional-Hazards Regression for Survival Data. Clinical, radiographic and systemic factors evaluated.

Risk factors	Non-Adjusted Model			Adjusted Model		
	HR	95% CI	p	HR	95% CI	p
Gender	1,29	(0,86-1,93)	0,22	1,24	(0,81-1,88)	0,32
Age at the pulpotomy	1	(0,98-1,01)	0,58	0,99	(0,98-1,01)	0,35
Number of appointments	0,55	(0,17-1,73)	0,3	0,75	(0,22-2,47)	0,63
Smoke	1,21	(0,78-1,87)	0,39	0,93	(0,59-1,47)	0,75
Hypertension	0,59	(0,29-1,19)	0,14	0,56	(0,23-1,34)	0,19
Cardiopathy	0,38	(0,14-1,03)	0,058	0,81	(0,25-2,62)	0,73
Other systemic diseases	0,91	(0,51-1,64)	0,76	0,8	(0,43-1,50)	0,5
Denting Bridge Formation	0,14	(0,063-0,29)	<0,001	0,16	(0,07-0,35)	<0,001

Table 3 – Cox Proportional-Hazards Regression for Survival Data. Restorative treatment type evaluated as risk factors (Prosthetic Crown as the reference category).

Type of restoration	Non-Adjusted Model			Adjusted Model		
	HR	95% CI	p	HR	95% CI	p
Prosthetic Crown	1	-	-	1	-	-
Amalgam	1,78	(0,94-3,33)	0,078	1,11	(0,57-2,14)	0,77
Resin Composite	5,46	(2,99-9,72)	<0,001	3,63	(1,96-6,72)	<0,001

Figures:

Figure 1 – Kaplan-Meier survival curves concerning dentin bridge formation:

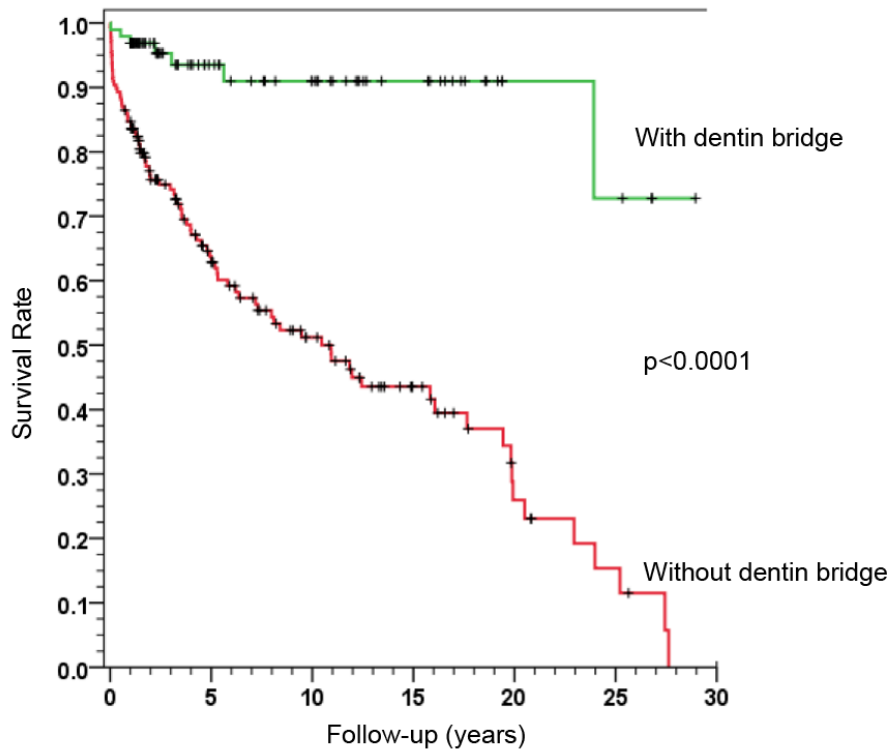


Figure 2 - Kaplan-Meier survival curves concerning the type of the final restoration:

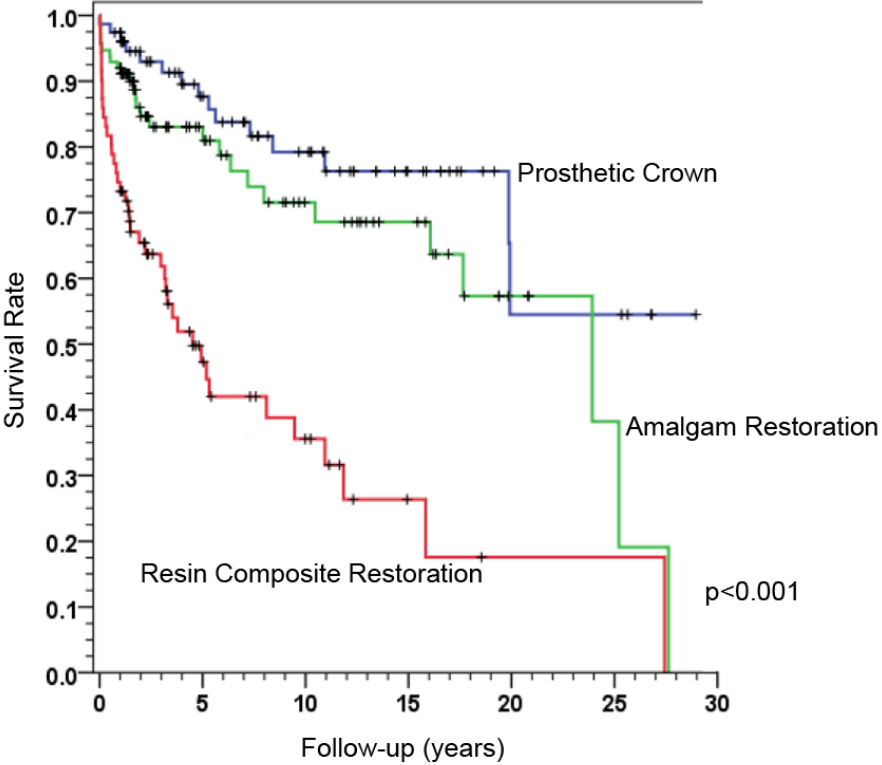
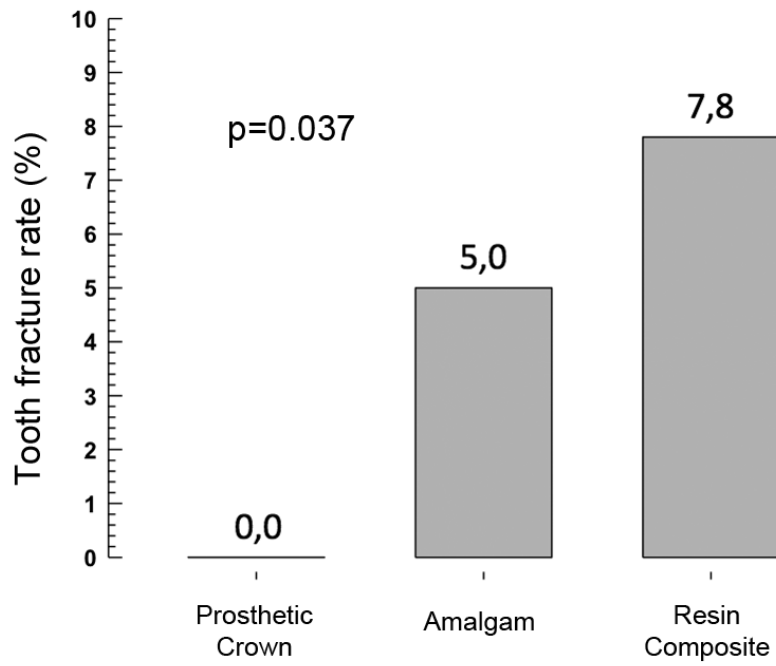


Figure 3 – Tooth fracture failures rates according to the type of the final restoration:



Discussão Geral

Discussão Geral

Os trabalhos que compõem este estudo visam suprir uma carência da literatura em relação a um procedimento clínico utilizado há muito tempo, mas ainda alvo de muitos debates em relação à sua utilização como rotina e sua condição permanente ou temporária. Cumpre salientar que todos envolvidos possuem domínio e conhecimento da técnica endodôntica tradicional. Desta maneira, a avaliação das pulpotomias realizadas não possui viés de desejo por um ou outro desfecho.

Todas as 273 pulpotomias foram diagnosticadas, avaliadas e executadas por um único profissional especialista em endodontia e acompanhadas por até 30 anos. Destaca-se que esta farta casuística contribui à literatura pela sua raridade, por exemplo, na revisão sistemática em pulpotomia referenciada por Marghalani et al. (28). Os autores apontam que existem grandes variações nos artigos, os quais avaliam o sucesso do tratamento, devido à grande quantidade de estudos envolvendo múltiplos operadores. Também esclarecem haver uma dificuldade da literatura em manter uma padronização, como a escassez de estudos executados por um operador e o acompanhamento dos casos por um período maior de 12 meses (39, 40).

A peculiaridade do nosso estudo concretiza a importância do discernimento da seleção do caso, diagnóstico e momento clínico ideal para execução da pulpotomia, apesar de ainda não existir consenso na literatura quanto a semiotécnica e testes para o diagnóstico pulpar com a devida acurácia necessária (16).

A inexistência de um protocolo seguro de tratamento sempre manteve sérias restrições para a pulpotomia ser um tratamento definitivo (1, 5). Porém, diversos estudos

apontam a intenção de considerá-la como uma técnica segura e definitiva em relação à biopulpectomia, devido as suas taxas de sucesso se sustentarem numa relativa segurança nos estudos de sobrevida (27-31).

Asgary et al. (41) apontam a pulpotomia como uma técnica que envolve menos tempo e custo, preservando as condições pulpares radiculares, diminuindo o risco de acidentes durante o tratamento e sendo uma técnica com maior aceitação pelo paciente. Além do mais, eles destacam que o tratamento de canal remove a função proprioceptiva e sensitiva do dente (2, 42), diminui sua vida útil (2) e é uma técnica onde envolve maiores custos, dificultando a extensão deste tratamento para toda a população.

A taxa de sucesso das pulpotomias, neste estudo, ao longo dos anos, considerando todas as variáveis foi: 1 ano 89%; 2 anos 83%; 3 anos 81%; 4 anos 76%; 5 anos 73% e ao longo de 10 anos de 63%. Estes índices vem ao encontro dos estudos de Marghalani et al. (28) e Yildiz (32) onde estas taxas de sucesso foram abordadas tanto com o uso de diferentes tipos de materiais de forramento quanto a execução em dentes decíduos e permanentes.

Segundo a "American Academy of Pediatric Dentistry" (43), a pulpotomia é indicada em dentes decíduos ou permanentes jovens pela destacada propriedade reparadora da polpa, baseada também em diversos estudos histológicos como os de Torabinejad, Parirokh (10) e Tabarsi et al. (11). Todavia, cabem algumas ilações sobre a escolha do momento correto para a execução da pulpotomia, pois diversos artigos de longa preservação envolvem tratamentos em pacientes de todas faixas etárias, como crianças (33), adultos jovens (34) e adultos de meia idade (27).

A maioria dos estudos envolvendo dentes pulpotomizados em odontopediatria utiliza coroa metálica como restauração, devido à grande perda de tecido coronário (1, 37, 44).

Esta peculiaridade, segundo Yildiz , Tosun (32), favorece o sucesso do tratamento por causa da proteção exercida pela adaptação marginal na qual a coroa protética proporciona. Este selamento gera um baixo índice de infiltração e aumento da longevidade dos casos.

Segundo Mejàre et al. (16), a falta de trabalhos de sobrevida mascaram a comparação da pulpotomia entre dentes decíduos e permanentes pela disparidade temporal de vida útil dos dentes. Logo, estes fatos talvez possam estar sendo atribuídos a uma maior tendência de sucesso para dentes jovens.

A presença de calcificações ainda gera discussão na literatura, fator até pouco tempo excludente da indicação de pulpotomia. Até porque os estudos de meta-análise como os de Peng et al. (45) e Marghalani et al. (28) afirmam que a presença de calcificações é um achado radiográfico comum. Os dentes submetidos à pulpotomia com calcificações pulpares indicaram atividade odontoblástica normal. Este fato sugere ser uma resposta fisiológica e não indicativa de potencial fracasso.

Por último, seguindo esta linha de raciocínio, os resultados deste estudo igualmente põem em cheque o fator idade, apontando não ser razão de exclusão, ou seja, o sucesso da pulpotomia não é afetado pelo fato do dente ser decíduo, permanente ou dependa do seu estágio de formação radicular. Foram avaliados pacientes de 8 a 79 anos e não houve diferença estatística significativa no cruzamento do risco de insucesso com a idade, inclusive em adultos da terceira idade. Estes fatos nos levaram a questionar a existência da relação de insucesso com os fatores sistêmicos ao longo dos anos. Na nossa base de dados, o paciente ser fumante, masculino ou feminino, hipertenso, cardíaco quanto portar outros envolvimento sistêmicos como: hepatite b, hepatite c, diabetes e HIV positivo, não resultaram em diferença estatística significativa. A partir destes resultados e na inexistência de trabalhos

contestando esta conexão, o envolvimento destes problemas parecem não ter influência no resultado final da pulpotomia.

Partindo para um contexto clínico, também não foi identificada interferência no sucesso da pulpotomia com a sua realização em 1 ou 2 sessões. Resultados similares foram encontrados em trabalhos como os de Souza et al. (35), porém executados em dentes permanentes imaturos em 1 e 2 sessões, igualmente com o hidróxido de cálcio como agente forrador, e acompanhados por 9 meses. Portanto, isto faz crer que a idade e número de sessões parecem não influenciar no reparo pulpar, o que reforça a importância do profissional estar atento e preparado para a seleção do caso e correto diagnóstico das condições pulpares.

Chamou-nos a atenção, como uma sinalização concreta de sucesso na pulpotomia, a presença visual radiográfica da ponte de dentina. Os testes estatísticos de sobrevivência ajustado mostraram que a formação da ponte de dentina reduziu os encontros de falha em 84% no cruzamento de proporção de sucesso com o tempo, gerando um fator altíssimo de proteção ($HR=0,16$; $p<0,001$). Com isto, é lícito afirmar que a presença da ponte de dentina é um indicador de sucesso na pulpotomia.

As revisões sistemáticas de meta-análise de pulpotomia (16, 28, 36) ponderam a dificuldade de achar indicativos clínicos para serem observados na preservação, onde os atualmente conhecidos mostram muitos resultados falso negativos, tornando fundamental a avaliação imagiológica. Logo, é de extrema importância a existência de um indicativo radiográfico palpável de sucesso na pulpotomia, na qual a ponte de dentina parece fazer parte.

Esta justificativa é presumida pela correlação dada na literatura em diversos artigos entre a presença da ponte de dentina e o sucesso da pulpotomia (28, 44, 46). Uma das explicações para tal acontecimento é citado por Asgary et al. (41) que pondera, como uma das funções da ponte de dentina, além de demonstrar uma resposta pulpar positiva, a formação de uma barreira mecânica na qual dificulta a invasão microbiana.

Em contrapartida, no nosso estudo ocorreram casos envolvendo insucesso com a presença da ponte de dentina. Porém, estes casos estiveram associados ao envolvimento da doença cárie ou falha do processo restaurador. É importante salientar que estas intercorrências também estão associadas ao insucesso do tratamento endodôntico convencional.

Muito dos insucessos relativos à pulpotomia se dirigem às intercorrências relativas à dificuldade da manutenção da saúde bucal do paciente ao longo do tempo. Este problema torna possível o aparecimento de outras doenças ou falha do material restaurador, às quais resultam na perda de todo tratamento. Hickel et al. (47) e Caicedo et al. (48), por exemplo, atestam que os casos envolvidos pela falha da pulpotomia com a presença da ponte de dentina foram originados pela formação de cáries secundárias e infiltrações das restaurações ocorridas com o passar do tempo.

Diante desse impasse, neste trabalho, observamos clínica e radiograficamente todas as restaurações mantenedoras dos dentes pulpotomizados. O cruzamento da proporção de sucesso com o tipo de restauração determinou, de forma clara, haver esta influência na manutenção do sucesso do tratamento.

As análises apontaram que os dentes restaurados com coroa protética foram, com diferença estatística significativa, a escolha de eleição para a longevidade da pulpotomia, seguido do amálgama e resina composta.

Algumas razões para tais resultados são sustentadas nos argumentos anteriores envolvendo as coroas metálicas na odontopediatria, por apresentarem, dentre outros fatores, maior adaptação e longevidade, mantendo a mesma idéia quanto aos dentes permanentes.

Hickel et al. (47), numa avaliação de longevidade envolvendo restaurações de coroas protéticas, amálgama, ionômero de vidro e resina composta em dentes posteriores permanentes, já determinavam que a coroa protética serviu a melhor opção em dentes com maiores destruições coronárias, tanto em longevidade, quanto como proteção às infiltrações.

Trabalhos que acompanharam pulpotomias executadas de diferentes maneiras, incluindo revisões sistemáticas (30) entre outros (32, 37, 38), observaram a importância da restauração final na manutenção do sucesso do tratamento, sendo sugerido as coroas protéticas.

Portanto, a manutenção do selamento coronário é uma das chaves para o sucesso na pulpotomia. As explicações para tais premissas são conhecidas desde 1965, pelo clássico estudo de Kakehashi et al. (49) onde demonstraram o envolvimento crucial da bactéria no desenvolvimento das doenças endodônticas, sendo o princípio básico para as terapias conservadoras pulpare.

Devido à fragilidade coronária que pulpotomia proporciona, houveram fracassos relacionados à fratura dentária neste estudo. Diante disso, o cruzamento dos dentes fraturados com o tipo de restauração final foi realizado. A análise estatística apontou fator de proteção para coroa protética, onde não houve fratura. A taxa de fratura para o amálgama foi de 5% e a pior foi a resina composta, com 7,8%. Então, além da estabilidade estrutural que a coroa protética proporciona, ela diminui consideravelmente a chance de fratura ao longo do tempo.

Sendo assim, conclui-se que a seleção do caso, o diagnóstico correto das condições pulpares, a manutenção da assepsia durante tratamento, a utilização de forradores indutores de ponte de dentina e a garantia do selamento coronário com a coroa protética, são fundamentais para o sucesso da pulpotomia.

A ausência de sintomas clínicos e alterações radiográficas dos tecidos peri-implantares, seguidas da presença da ponte de dentina e selamento coronário hermético, são indicativos confiáveis de preservação.

Os dados deste estudo ajudam a esclarecer que a pulpotomia pode ser vista como um tratamento simples, acessível, definitivo e seguro em qualquer faixa etária. Estas características a capacitam ser uma excelente alternativa de tratamento para toda a população.

Conclusões

Conclusões

A partir dos resultados do presente estudo pôde-se concluir que:

- a) A pulpotomia pode ser executada com segurança em qualquer faixa etária e em caráter definitivo.
- b) Não há relação para o insucesso entre pulpotomia, sexo, fumo e doenças sistêmicas.
- c) A pulpotomia pode ser executada com segurança, tanto em 1 quanto 2 sessões.
- d) A ausência de sintomas clínicos e de alterações radiográficas periapicais, combinadas com a presença de ponte de dentina, são indicadores seguros de sucesso na preservação da pulpotomia.
- e) A confecção de coroa protética contribui para o sucesso e longevidade da pulpotomia e impede a fratura dentária.

Referências

Referências

1. Mass E, Zilberman U. Long-term radiologic pulp evaluation after partial pulpotomy in young permanent molars. *Quintessence Int.* 2011;42(7):547-54.
2. Aguilar P, Linsuwanont P. Vital pulp therapy in vital permanent teeth with cariously exposed pulp: a systematic review. *J Endod.* 2011;37(5):581-7.
3. Asgary S, Ehsani S. Permanent molar pulpotomy with a new endodontic cement: A case series. *J Conserv Dent.* 2009;12(1):31-6.
4. Asgary S. Calcium-enriched mixture pulpotomy of a human permanent molar with irreversible pulpitis and condensing apical periodontitis. *J Conserv Dent.* 2011;14(1):90-3.
5. Sönmez D, Durutürk L. Ca(OH)₂ pulpotomy in primary teeth. Part I: internal resorption as a complication following pulpotomy. *Oral Surg Oral Med Oral Pathol Oral Radiol Endod.* 2008;106(2):e94-8.
6. de Souza V, Holland R. Treatment of the inflamed dental pulp. *Aust Dent J.* 1974;19(3):191-6.
7. Holland R, de Souza V. [Conservative treatment of dental pulp]. *Ars Curandi Odontol.* 1975;2(2):3-4, 6-7, 9-12 passim.
8. Randow K, Glantz PO. On cantilever loading of vital and non-vital teeth. An experimental clinical study. *Acta Odontol Scand.* 1986;44(5):271-7.

9. Ou KL, Chang CC, Chang WJ, Lin CT, Chang KJ, Huang HM. Effect of damping properties on fracture resistance of root filled premolar teeth: a dynamic finite element analysis. *Int Endod J.* 2009;42(8):694-704.
10. Torabinejad M, Parirokh M. Mineral trioxide aggregate: a comprehensive literature review--part II: leakage and biocompatibility investigations. *J Endod.* 2010;36(2):190-202.
11. Tabarsi B, Parirokh M, Eghbal MJ, Haghdoost AA, Torabzadeh H, Asgary S. A comparative study of dental pulp response to several pulpotomy agents. *Int Endod J.* 2010;43(7):565-71.
12. Malekafzali B, Shekarchi F, Asgary S. Treatment outcomes of pulpotomy in primary molars using two endodontic biomaterials. A 2-year randomised clinical trial. *Eur J Paediatr Dent.* 2011;12(3):189-93.
13. Nakashima M. Induction of dentin formation on canine amputated pulp by recombinant human bone morphogenetic proteins (BMP)-2 and -4. *J Dent Res.* 1994;73(9):1515-22.
14. Rutherford RB, Spångberg L, Tucker M, Rueger D, Charette M. The time-course of the induction of reparative dentine formation in monkeys by recombinant human osteogenic protein-1. *Arch Oral Biol.* 1994;39(10):833-8.
15. Holland R, de Souza V. [Clinical diagnosis and indication for treatment of inflamed dental pulp]. *Rev Assoc Paul Cir Dent.* 1970;24(5):188-93.

16. Mejàre IA, Axelsson S, Davidson T, Frisk F, Hakeberg M, Kvist T, et al. Diagnosis of the condition of the dental pulp: a systematic review. *Int Endod J.* 2012;45(7):597-613.
17. Camp JH. Diagnosis dilemmas in vital pulp therapy: treatment for the toothache is changing, especially in young, immature teeth. *Pediatr Dent.* 2008;30(3):197-205.
18. Eghbal MJ, Asgary S, Baglue RA, Parirokh M, Ghoddusi J. MTA pulpotomy of human permanent molars with irreversible pulpitis. *Aust Endod J.* 2009;35(1):4-8.
19. Asgary S, Eghbal MJ. The effect of pulpotomy using a calcium-enriched mixture cement versus one-visit root canal therapy on postoperative pain relief in irreversible pulpitis: a randomized clinical trial. *Odontology.* 2010;98(2):126-33.
20. Estatística I-IBdGe. Característica da População - Composição da população por idade 2011 [cited 2011 20/12/2011]. Available from: <http://www.ibge.gov.br/ibgeteen/pesquisas/demograficas.html>.
21. Brasil MdSd. Programa Brasil Sorridente 2010 [cited 2011 20/12/2011]. Available from: http://dab.saude.gov.br/cnsb/sbbrasil/arquivos/apresentacao_abbrasil_2010.pdf.
22. Camp JH. Diagnosis dilemmas in vital pulp therapy: treatment for the toothache is changing, especially in young, immature teeth. *J Endod.* 2008;34(7 Suppl):S6-12.
23. Endodontology ESo. Quality guidelines for endodontic treatment: consensus report of the European Society of Endodontology. *Int Endod J.* 2006;39(12):921-30.
24. Barrieshi-Nusair KM, Qudeimat MA. A prospective clinical study of mineral trioxide aggregate for partial pulpotomy in cariously exposed permanent teeth. *J Endod.* 2006;32(8):731-5.

25. Barthel CR, Rosenkranz B, Leuenberg A, Roulet JF. Pulp capping of carious exposures: treatment outcome after 5 and 10 years: a retrospective study. *J Endod.* 2000;26(9):525-8.
26. Siqueira JF, Rôças IN, Riche FN, Provenzano JC. Clinical outcome of the endodontic treatment of teeth with apical periodontitis using an antimicrobial protocol. *Oral Surg Oral Med Oral Pathol Oral Radiol Endod.* 2008;106(5):757-62.
27. Simon S, Perard M, Zanini M, Smith AJ, Charpentier E, Djole SX, et al. Should pulp chamber pulpotomy be seen as a permanent treatment? Some preliminary thoughts. *Int Endod J.* 2013;46(1):79-87.
28. Marghalani AA, Omar S, Chen JW. Clinical and radiographic success of mineral trioxide aggregate compared with formocresol as a pulpotomy treatment in primary molars: a systematic review and meta-analysis. *J Am Dent Assoc.* 2014;145(7):714-21.
29. Hui-Derksen EK, Chen CF, Majewski R, Tootla RG, Boynton JR. Retrospective record review: reinforced zinc oxide-eugenol pulpotomy: a retrospective study. *Pediatr Dent.* 2013;35(1):43-6.
30. Lin PY, Chen HS, Wang YH, Tu YK. Primary molar pulpotomy: A systematic review and network meta-analysis. *J Dent.* 2014;42(9):1060-77.
31. Shirvani A, Hassanizadeh R, Asgary S. Mineral Trioxide Aggregate vs. Calcium Hydroxide in Primary Molar Pulpotomy: A Systematic Review. *Iran Endod J.* 2014;9(2):83-8.
32. Yildiz E, Tosun G. Evaluation of formocresol, calcium hydroxide, ferric sulfate, and MTA primary molar pulpotomies. *Eur J Dent.* 2014;8(2):234-40.

33. Chailertvanitkul P, Paphangkorakit J, Sooksantisakoonchai N, Pumas N, Pairo-jamornyoot W, Leela-Apiradee N, et al. Randomized control trial comparing calcium hydroxide and mineral trioxide aggregate for partial pulpotomies in cariously exposed pulps of permanent molars. *Int Endod J.* 2014;47(9):835-42.
34. Nosrat A, Peimani A, Asgary S. A preliminary report on histological outcome of pulpotomy with endodontic biomaterials vs calcium hydroxide. *Restor Dent Endod.* 2013;38(4):227-33.
35. Souza RA, Gomes SC, Dantas JaC, Silva-Sousa YT, Pécora JD. Importance of the diagnosis in the pulpotomy of immature permanent teeth. *Braz Dent J.* 2007;18(3):244-7.
36. Anthonappa RP, King NM, Martens LC. Is there sufficient evidence to support the long-term efficacy of mineral trioxide aggregate (MTA) for endodontic therapy in primary teeth? *Int Endod J.* 2013;46(3):198-204.
37. Keswani D, Pandey RK, Ansari A, Gupta S. Comparative evaluation of platelet-rich fibrin and mineral trioxide aggregate as pulpotomy agents in permanent teeth with incomplete root development: a randomized controlled trial. *J Endod.* 2014;40(5):599-605.
38. Goyal S, Abuwala T, Joshi K, Mehta J, Indushekar KR, Hallikerimath S. The Clinical, Radiographic and Histological evaluation of three different concentrations of Formocresol as a pulpotomy agent. *J Int Oral Health.* 2014;6(2):118-25.
39. Huth KC, Hajek-Al-Khatat N, Wolf P, Ilie N, Hickel R, Paschos E. Long-term effectiveness of four pulpotomy techniques: 3-year randomised controlled trial. *Clin Oral Investig.* 2012;16(4):1243-50.

40. Haghgoo R, Abbasi F. Clinical and Radiographic Success of Pulpotomy with MTA in Primary Molars: 30 Months Follow up. *Iran Endod J.* 2010;5(4):157-60.

41. Asgary S, Eghbal MJ, Ghoddusi J. Two-year results of vital pulp therapy in permanent molars with irreversible pulpitis: an ongoing multicenter randomized clinical trial. *Clin Oral Investig.* 2014;18(2):635-41.

42. Caplan DJ, Cai J, Yin G, White BA. Root canal filled versus non-root canal filled teeth: a retrospective comparison of survival times. *J Public Health Dent.* 2005;65(2):90-6.

43. American Academy of Pediatric Dentistry. Clinical guidelines on pulp therapy for primary and young permanent teeth: reference manual 2011-12. 2011. p. 212-9.

44. Cardoso-Silva C, Barbería E, Maroto M, García-Godoy F. Clinical study of Mineral Trioxide Aggregate in primary molars. Comparison between Grey and White MTA--a long term follow-up (84 months). *J Dent.* 2011;39(2):187-93.

45. Peng L, Ye L, Tan H, Zhou X. Evaluation of the formocresol versus mineral trioxide aggregate primary molar pulpotomy: a meta-analysis. *Oral Surg Oral Med Oral Pathol Oral Radiol Endod.* 2006;102(6):e40-4.

46. Darwish SS, Abd El Meguid SH, Wahba NA, Mohamed AA, Chrzanowski W, Abou Neel EA. Root maturation and dentin-pulp response to enamel matrix derivative in pulpotomized permanent teeth. *J Tissue Eng.* 2014;5:2041731414521707.

47. Hickel R, Kaaden C, Paschos E, Buerkle V, García-Godoy F, Manhart J. Longevity of occlusally-stressed restorations in posterior primary teeth. *Am J Dent.* 2005;18(3):198-211.

48. Caicedo R, Abbott PV, Alongi DJ, Alarcon MY. Clinical, radiographic and histological analysis of the effects of mineral trioxide aggregate used in direct pulp capping and pulpotomies of primary teeth. *Aust Dent J.* 2006;51(4):297-305.

49. Kakehashi S, Stanley HR, Fitzgerald RJ. the effects of surgical exposures of dental pulps in germ-free and conventional laboratory rats. *Oral Surg Oral Med Oral Pathol.* 1965;20:340-9.

Anexos

Anexos

Anexo A – Protocolo de execução das pulpotomias

Todas as pulpotomias foram executadas por um único operador, adotando o seguinte protocolo: Os casos foram selecionados coletando os exames clínicos e radiográficos (periapical e interproximal), seguidos da comprovação da vitalidade pulpar. Até o final da década de 90, os testes foram empregados com bastão de gelo e teste elétrico (Pulp Test, Pelton & Crane Company, North Carolina, USA) e, mais tarde, pelo teste térmico (-20, Aerojet, Rio de Janeiro, RJ, Brasil). Logo após, o paciente foi anestesiado, adaptado o isolamento absoluto no dente em questão, removido todo tecido dentário infectado e lavado com água destilada.

A partir deste ponto, uma nova broca esterilizada foi escolhida e procedeu-se a trepanação dentária, removendo todo teto da câmara pulpar coronária. Neste momento, foram avaliadas as condições clínicas de cor, quantidade de sangramento e consistência pulpar para o prosseguimento da pulpotomia. Em seguida, executou-se a exérese da polpa coronária mediante o uso de colher de dentina afiada e lavou-se abundantemente a região com água destilada. O assoalho pulpar foi seco delicadamente com uma mecha de algodão esterilizada e aguardou-se a hemostasia natural da polpa radicular. Ao observar a estagnação hemorrágica, acomodou-se outra mecha de algodão esterilizada, embebida com Otosporin® (FQM, Rio de Janeiro, RJ, Brasil).

Após cinco minutos de ação do medicamento, a câmara pulpar foi novamente lavada com água destilada e seca com algodão esterilizado para a acomodação do pó de hidróxido de cálcio (Carlo Erba, São Paulo, SP, Brasil) nos remanescentes pulpares radiculares. Esta região foi coberta com cimento forrador de hidróxido de cálcio (Dycal,

Dentsply, Petrópolis, RJ, Brasil) e protegida com a inserção de óxido de zinco e eugenol (Fynal ou IRM, Dentsply, Petrópolis, RJ, Brasil). O restante da câmara pulpar foi preenchido, em alguns casos, ora com cimento de fosfato de zinco (SS White, Rio de Janeiro, RJ, Brasil), ora com cimento de ionômero de vidro (Vidrion R, SS White, Rio de Janeiro, RJ, Brasil).

Ao passar 48 horas do término do procedimento, foi feito um acompanhamento dos sintomas clínicos e sintomatológicos do dente e, caso fossem positivo, o paciente era encaminhado imediatamente para o procedimento restaurador definitivo e agendado seu retorno para primeira preservação clínica e radiológica (periapical e interproximal) nos próximos 90 dias.

Anexo B – Resultados estatísticos complementares

Tabela 01 - Tempo de sobrevida mediano das pulpotomias estimando em 19,4 anos.

Mean ^a				Median	
Estimate	Std. Error	95% Confidence Interval		Estimate	Std. Error
		Lower Bound	Upper Bound		
15.567	.900	13.803	17.331	19.439	1.732

Gráfico 01 - Curva do tempo de sobrevida das pulpotomias.

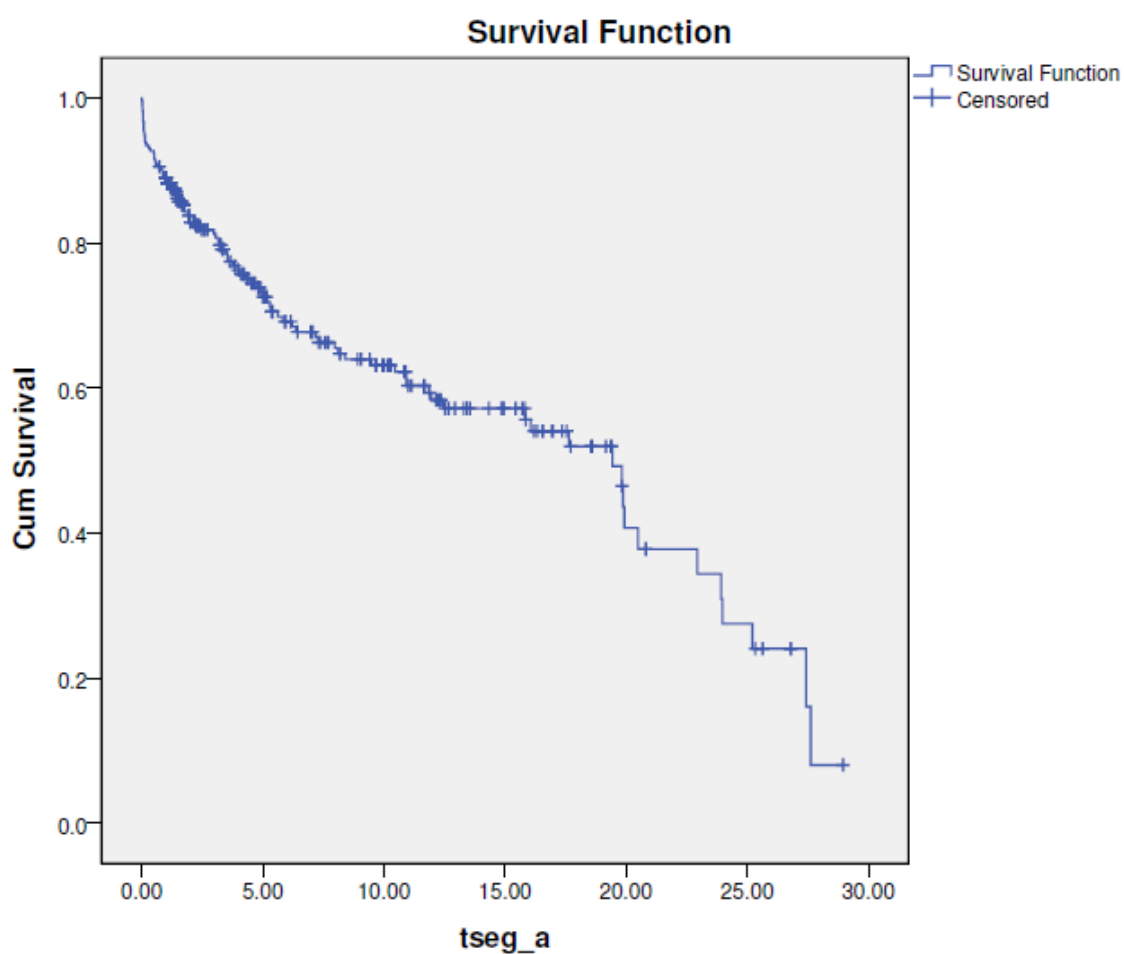


Tabela 02 - Tempo mediano de acompanhamento das pulpotomias estimado em 7,3 anos.

Means and Medians for Survival Time

Mean ^a				Median	
Estimate	Std. Error	95% Confidence Interval		Estimate	Std. Error
		Lower Bound	Upper Bound		
9.675	.605	8.489	10.862	7.305	1.427

Gráfico 02 - Curva do tempo de acompanhamento das pulpotomias.

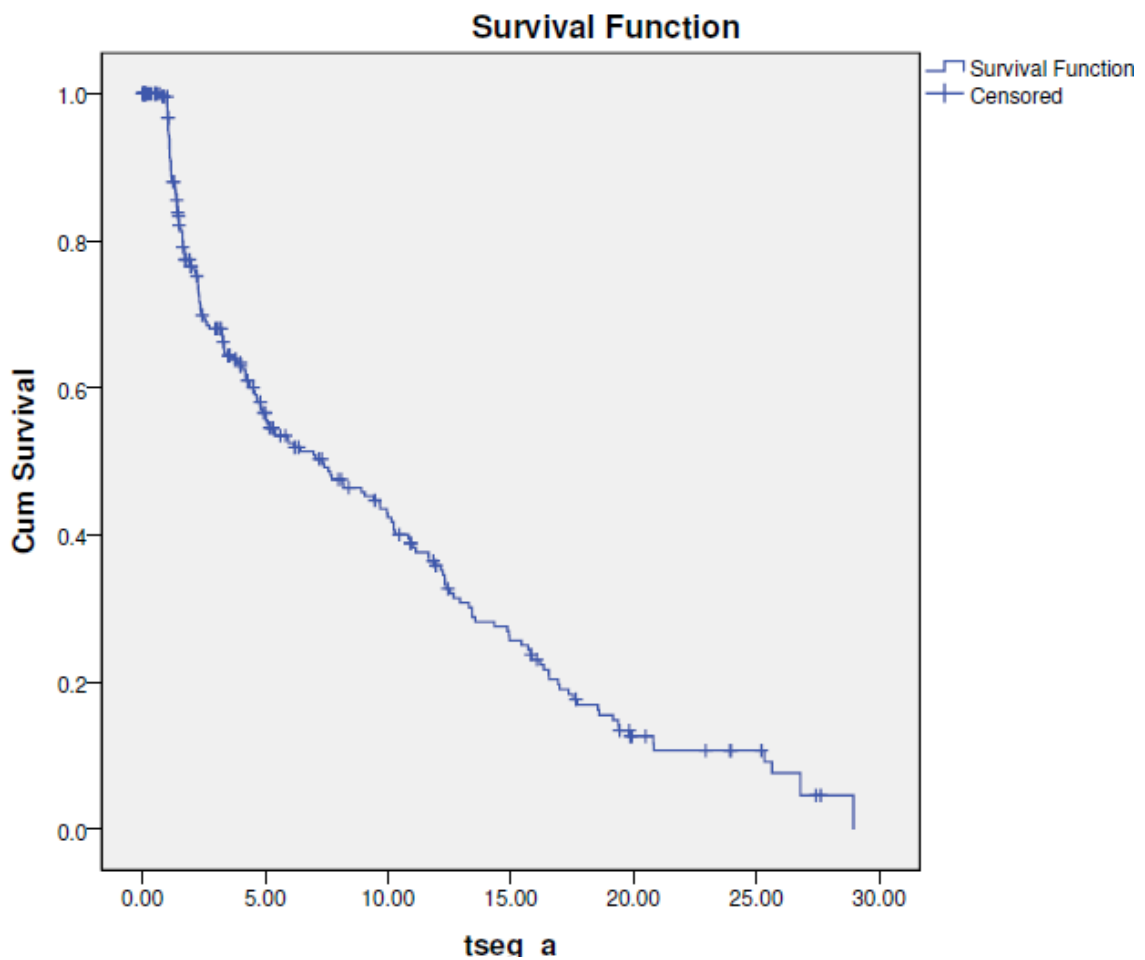


Tabela 03 - Tabela da taxa de sucesso das pulpotomias ao longo de 10 anos

<i>Anos</i>	<i>Taxa de sucesso</i>
1	89%
2	83%
3	81%
4	76%
5	73%
10	63%

Anexo C – Carta de aprovação pela Comissão Nacional de Ética em Pesquisa (CONEP)

/ Ministério da Saúde

COMISSÃO NACIONAL DE
ÉTICA EM PESQUISA



PARECER CONSUBSTANCIADO DA CONEP

DADOS DO PROJETO DE PESQUISA

Título da Pesquisa: Análise de desfecho de pulpotomias: Estudo Retrospectivo

Pesquisador: José Antonio poli de Figueiredo

Área Temática: Área 5. Novos procedimentos ainda não consagrados na literatura.

Versão: 3

CAAE: 14138413.8.0000.5336

Instituição Proponente: UNIAO BRASILEIRA DE EDUCACAO E ASSISTENCIA

Patrocinador Principal: Financiamento Próprio

DADOS DO PARECER

Número do Parecer: 385.161

Data da Relatoria: 27/08/2013

Apresentação do Projeto:

No documento intitulado "PB_RELATORIO_PESQUISA_141384.pdf", item introdução, lê-se:

"Os tratamentos conservadores são opções terapêuticas ao alcance do cirurgião dentista tanto em dentes decíduos quanto em permanentes e, dentre esses, a pulpotomia é consagrada pelos resultados positivos apontados pela literatura. Pulpotomia, nada mais é do que a remoção da polpa coronária, quando afetada, na tentativa de preservar a polpa radicular e diversas são suas indicações. A mesma representa uma técnica simples e rápida de ser executada quando comparada à biopulpectomia. Porém, apesar de muito conhecida, ainda é pouco utilizada no Brasil. Dentre as razões apontadas pela literatura para a limitada adoção desta técnica à rotina odontológica está a possibilidade do desenvolvimento de reabsorções e calcificações radiculares. Estas impediriam o tratamento endodôntico, levando à condenação do dente. Em contrapartida, estudos de longa data, bem como pesquisas mais recentes, demonstram um potencial de sucesso da pulpotomia entre 85% e 94%. Considerando essas informações, cabe a ilação de que a pouca realização da pulpotomia não só independe de uma possível dificuldade técnica mas, também, da falta de incentivo e/ou carência de pesquisas científicas de diagnóstico, resultado e preservação. Existem lapsos temporais de pesquisa e escassas bases científicas populacionais em longo prazo, os quais ainda mantêm dúvidas sobre o entendimento do seu comportamento e a previsibilidade de sucesso. Baseando-se nesses dados, a intenção deste estudo é buscar o fornecimento de mais

Endereço: SEPN 510 NORTE, BLOCO A 1º SUBSOLO, Edifício Ex-INAN - Unidade II - Ministério da Saúde
Bairro: Asa Norte CEP: 70.750-521
UF: DF Município: BRASÍLIA
Telefone: (61)3315-5878 E-mail: conep@saude.gov.br

Continuação do Parecer: 385.161

informações nesse sentido. Segundo pesquisas demográficas do IBGE, a população brasileira constitui-se, na sua maioria, de jovens. De acordo com o Ministério da Saúde do Brasil, a cárie representa a principal doença encontrada em relação às doenças bucais. Logo, a pulpotomia deveria ser mais indicada pelo seu caráter social, além da intenção de manter a vitalidade pulpar. Em diversos cenários de prática odontológica, como em Postos de Saúde, não é oferecido material humano e tecnológico adequado para a realização de tratamentos endodônticos, tais como especialistas em Endodontia, aparelhos radiográficos e materiais endodônticos, restando como opções terapêuticas a pulpotomia ou a extração. Aguiar observou a sobrevida dos dentes tratados endodonticamente em relação ao tratamento conservador e constatou que o prognóstico da manutenção do dente é maior nesse último, pelas possíveis razões da manutenção da função proprioceptiva e da umidificação do dente, o que o torna menos friável, favorecendo o sistema adesivo dos tratamentos restauradores resinosos. Além dessas vantagens, quando o exame clínico-visual da polpa oferece condições favoráveis de consistência e sangramento, a pulpotomia é uma alternativa viável em diversas situações, como nos casos onde há extrema dificuldade técnica para a execução da biopulpectomia, como taurodontismo, dilacerações radiculares severas, pacientes com pouca abertura bucal ou que não suportam longos períodos de tempo de tratamento, entre outros. Muitos estudos histológicos, destacam a propriedade reparadora da polpa. Esta promove a reorganização tecidual e a formação de uma barreira de dentina com a finalidade de proteção dos seus componentes contra as agressões externas, como a doença cárie e as agressões físicas e químicas do processo restaurador. Apesar de os materiais de uso para a pulpotomia serem estudados há décadas, ainda não se encontrou aquele ideal que cumpra com todos os requisitos necessários para a proteção completa e indução da cicatrização pulpar. Dentre os mais testados são: formocresol, óxido de zinco e eugenol, hidróxido de cálcio e, mais recentemente o Trióxido Mineral Agregado. Fazendo uma reflexão histórica das pesquisas que vem se desenvolvendo, percebe-se que houve um grande avanço científico na execução da pulpotomia e nos materiais envolvidos nos tratamentos conservadores. Porém, ainda existe uma série de fatores que atuam diretamente no sucesso ou insucesso do tratamento e que são obscuros ao nosso conhecimento. Um dos grandes problemas em questão é a incerteza das condições clínicas que devemos observar para garantir o sucesso da pulpotomia. As dificuldades se apresentam desde o início do tratamento como, por exemplo, no diagnóstico das condições de vitalidade pulpar até a relação de sucesso do tratamento em relação aos problemas sistêmicos. As características dos sinais clínicos de uma polpa sadia consagrados como os de cor, sangramento e consistência pulpares são condições fundamentais para a opção pela pulpotomia. Estas podem ser

Endereço: SEPN 510 NORTE, BLOCO A 1º SUBSOLO, Edifício Ex-INAN - Unidade II - Ministério da Saúde
Bairro: Asa Norte CEP: 70.750-521
UF: DF Município: BRASÍLIA
Telefone: (61)3315-5878 E-mail: conep@saude.gov.br

Continuação do Parecer: 385.161

ainda consideradas um grande tabu, pois dependem da sensibilidade e interpretação das características citadas acima, sujeitas às variações individuais do operador. Apesar de haver avanços tecnológicos na Odontologia, não há disponibilidade de métodos diagnósticos que determinem a condição real do tecido pulpar, ou seja, os cirurgiões dentistas se valem dos elementos sensitivos e visuais que podem gerar incerteza no diagnóstico e tratamento proposto. O papel da dor pulpar no processo decisório do cirurgião-dentista soma-se às controvérsias já citadas, pois os dados quanto à opção da pulpotomia nestes casos são conflitantes. Estudos como os de Camp contra-indicam a pulpotomia quando apresenta sintomatologia dolorosa espontânea, sugerindo incapacidade de reação da polpa. Em contrapartida, diversos pesquisadores obtiveram sucesso utilizando a técnica em dentes permanentes em estágios sintomáticos de dor como pulpites irreversíveis o que nos questiona ainda mais quais os reais motivos para o sucesso ou insucesso da pulpotomia. As dificuldades não se encerram no diagnóstico, pois os parâmetros de preservação também não são bem definidos. Há uma limitação da verificação do teste térmico pela própria condição da pulpotomia. A distância formada pelos materiais restauradores até a polpa radicular impede a difusão térmica por oclusal do teste térmico para sensibilizá-la. Em decorrência disto, as informações da preservação da pulpotomia recaem somente em avaliações clínicas, sensitivas da dor e radiográficas. O problema é que as reações de dor referidas pelos pacientes geralmente são apontadas em um estágio mais avançado da degradação pulpar. O acompanhamento radiográfico também recai nesta problematização, pois os parâmetros indicados pela literatura de possível sucesso, como a verificação da ponte de dentina, condição da lâmina dura e tecidos adjacentes periapicais, não são confiáveis, gerando insegurança na avaliação da condição pulpar do remanescente radicular. A ponte de dentina não é garantia do sucesso. Ao visualizá-la radiograficamente, indica-se que houve um reparo, mas não estabelece sua situação temporal. Ou seja, pode ter ocorrido reparo anterior e, no momento da avaliação, a polpa posteriormente haver sofrido necrose, sem ainda apresentar sinais e sintomas característicos desta condição. A ausência de dados contundentes avaliando pulpotomias em longo prazo, considerando fatores clínicos e sistêmicos e suas possíveis repercussões no sucesso ou insucesso do tratamento, motivou a proposição deste estudo. Informações clínicas como a sintomatologia dolorosa, a presença da ponte de dentina na preservação, ou a influência do tipo de material utilizado na longevidade do tratamento definitivo, bem como a interferência de fatores sistêmicos como fumo, diabetes, hipertensão, cardiopatias, entre outros. Buscar-se-á compreender o comportamento clínico e radiográfico destes tratamentos a partir de observações de variáveis encontradas em dados retrospectivos de uma base de dados com 530 pulpotomias."

Endereço: SEPN 510 NORTE, BLOCO A 1º SUBSOLO, Edifício Ex-INAN - Unidade II - Ministério da Saúde
Bairro: Asa Norte CEP: 70.750-521
UF: DF Município: BRASILIA
Telefone: (61)3315-5878 E-mail: conep@saude.gov.br

Continuação do Parecer: 385.161

Objetivo da Pesquisa:

O objetivo primário do estudo é "O objetivo geral deste estudo é verificar, em um coorte retrospectivo, a influência de fatores clínicos, radiográficos e sistêmicos no sucesso ou insucesso da pulpotomia."

Avaliação dos Riscos e Benefícios:

Conteúdo não analisado pela CONEP.

Comentários e Considerações sobre a Pesquisa:

O presente protocolo foi enquadrado como pertencente à seguinte Área Temática Especial: "Novos procedimentos ainda não consagrados na literatura". Trata-se de pulpotomia, um procedimento odontológico conhecido, consagrado na literatura especializada. Além disso, o estudo será realizado sobre prontuários de pacientes nos quais o procedimento já foi realizado anteriormente e em seus exames radiográficos. É um estudo retrospectivo sobre esses documentos já disponíveis.

Considerações sobre os Termos de apresentação obrigatória:

Não se aplica.

Recomendações:

Não se aplica.

Conclusões ou Pendências e Lista de Inadequações:

Diante do exposto, a CONEP entende que o protocolo de pesquisa em tela, não se enquadra na Área Temática Especial "Novos procedimentos terapêuticos invasivos" (considerando as informações do item IX.4 da Resolução CNS nº 466/2012), não cabendo a sua análise ética à CONEP, mas sim delegada somente ao CEP.

Situação do Parecer:

Devolvido

Considerações Finais a critério da CONEP:

Após análise da documentação encaminhada, a CONEP esclarece que essa pesquisa não se enquadra em nenhuma Área Temática Especial do Grupo I.

Nesse caso, a aprovação ética é delegada ao Comitê de Ética em Pesquisa da instituição, devendo ser seguido o procedimento para projetos que não são do Grupo I, conforme o fluxograma disponível no site: <http://conselho.saude.gov.br> e no Manual Operacional para CEP.

Endereço: SEPN 510 NORTE, BLOCO A 1º SUBSOLO, Edifício Ex-INAN - Unidade II - Ministério da Saúde
Bairro: Asa Norte CEP: 70.750-521
UF: DF Município: BRASILIA
Telefone: (61)3315-5878 E-mail: conep@saude.gov.br

COMISSÃO NACIONAL DE
ÉTICA EM PESQUISA



Continuação do Parecer: 385.161

Diante do exposto, esta comissão delibera por devolver o protocolo em questão.

BRASILIA, 05 de Setembro de 2013

Assinador por:

Jorge Alves de Almeida Venancio
(Coordenador)

Endereço: SEPN 510 NORTE, BLOCO A 1º SUBSOLO, Edifício Ex-INAN - Unidade II - Ministério da Saúde
Bairro: Asa Norte CEP: 70.750-521
UF: DF Município: BRASILIA
Telefone: (61)3315-5878 E-mail: conep@saude.gov.br

PONTIFÍCIA UNIVERSIDADE
CATÓLICA DO RIO GRANDE
DO SUL - PUC/RS



PARECER CONSUBSTANCIADO DO CEP

DADOS DO PROJETO DE PESQUISA

Título da Pesquisa: Análise de desfecho de pulpotomias: Estudo Retrospectivo

Pesquisador: José Antonio poli de Figueiredo

Área Temática: Área 5. Novos procedimentos ainda não consagrados na literatura.

Versão: 2

CAAE: 14138413.8.0000.5336

Instituição Proponente: UNIAO BRASILEIRA DE EDUCACAO E ASSISTENCIA

Patrocinador Principal: Financiamento Próprio

DADOS DO PARECER

Número do Parecer: 343.554

Data da Relatoria: 26/07/2013

Apresentação do Projeto:

A pulpotomia é um tratamento conservador, representa uma técnica simples e rápida de ser executada quando comparada à biopulpectomia. Porém, apesar de muito conhecida, ainda é pouco utilizada no Brasil. Esta pesquisa tem como finalidade relacionar as informações do acompanhamento clínico e radiográfico de um número considerável de pacientes submetidos à pulpotomia.

Objetivo da Pesquisa:

O objetivo geral deste estudo é verificar a influência de fatores clínicos, radiográficos e sistêmicos no sucesso ou insucesso de pulpotomias.

- Avaliar o sucesso e insucesso de 530 pulpotomias executadas por um único especialista em Endodontia.
- Relacionar fatores clínicos, radiográficos e sistêmicos com o desfecho dos casos de pulpotomia.
- Estabelecer a influência dos seguintes fatores clínicos no sucesso ou insucesso dos casos: sexo; dente; número de sessões; causa das falhas; tipo de forramento; tipo de restauração final, presença ou ausência de sintomatologia dolorosa; presença ou ausência de ponte de dentina.
- Estabelecer a influência dos seguintes fatores sistêmicos no sucesso ou insucesso dos casos: fumo; diabetes; hipertensão; envolvimento cardíaco; alergias e outras causas sistêmicas.
- Avaliar os dados supracitados em relação ao tempo de observação dos casos.

Endereço: Av. Ipiranga, 6681

Bairro:

CEP: 90.619-900

UF: RS

Município: PORTO ALEGRE

Telefone: (51)320--3345

Fax: (51)320--3345

E-mail: cep@puhrs.br

Continuação do Parecer: 343.554

Avaliação dos Riscos e Benefícios:

Não existem riscos neste trabalho, pois os pacientes já foram submetidos à pulpotomia.

Comentários e Considerações sobre a Pesquisa:

O presente estudo fará uma análise retrospectiva valendo-se de prontuários clínicos de pacientes submetidos à pulpotomia por um único especialista em Endodontia. Serão incluídos 530 casos cadastrados em um prontuário eletrônico. Os dados serão extraídos do programa personalizado que utiliza a plataforma Windows. Serão coletados os dados clínicos dos pacientes e será realizada análise dos exames radiográficos. Todas as pulpotomias já foram executadas e tem um período de acompanhamento de no mínimo 90 dias, sendo que em vários casos o período se estendeu para 180 dias ou até 35 anos. Nos casos de insucesso, será aberta uma janela para apontar a causa das falhas.

O trabalho será dividido em dois momentos:

- Análise dos Prontuários (retrospectivo): Os 530 casos serão repassados ao programa Microsoft Excel® e sinalizados da seguinte forma: 0 será negativo e 1 positivo para cada variável analisada.

-Análise Clínica e Radiográfica: Os pacientes serão contatados e os dentes em questão serão analisados clinicamente e radiograficamente. Serão realizadas radiografias periapicais de controle no momento do exame clínico. Estas serão digitalizadas, comparadas com as anteriores e as apreciações serão observadas seguindo as normas da Sociedade Europeia de Endodontia e estudos que ponderaram os fatores relacionados entre o prognóstico e o sucesso ou insucesso de terapias endodônticas.

Após a coleta, os dados serão analisados estatisticamente pelo Teste de Regressão de Cox considerando o valor de $p=0,05$, quando houver variável com significância.

Considerações sobre os Termos de apresentação obrigatória:

Os termos de apresentação estão adequados e satisfazem os critérios do CEP.

Recomendações:

Conclusões ou Pendências e Lista de Inadequações:

Não há pendências ou inadequações.

Situação do Parecer:

Aprovado

Necessita Apreciação da CONEP:

Sim

Endereço: Av. Ipiranga, 6681
Bairro: CEP: 90.619-900
UF: RS Município: PORTO ALEGRE
Telefone: (513)320--3345 Fax: (513)320--3345 E-mail: cep@pucrs.br

PONTIFÍCIA UNIVERSIDADE
CATÓLICA DO RIO GRANDE
DO SUL - PUC/RS



Continuação do Parecer: 343.554

Considerações Finais a critério do CEP:

O presente projeto, seguiu nesta data para análise da CONEP e só tem o seu início autorizado após a aprovação pela mesma.

PORTO ALEGRE, 29 de Julho de 2013

Assinador por:
caio coelho marques
(Coordenador)

Endereço: Av. Ipiranga, 6681
Bairro: CEP: 90.619-900
UF: RS Município: PORTO ALEGRE
Telefone: (513)320-3345 Fax: (513)320-3345 E-mail: cep@pucrs.br

Anexo E – Carta de submissão do Artigo de Pesquisa 1 ao periódico *International Endodontic Journal*

International Endodontic Journal - Manuscript ID IEJ-15-00140

Entrada x



ieeditor@cardiff.ac.uk por manuscriptcentral.com
para mim

22:54 (Há 0 minutos) ☆ ↶

inglês > português Traduzir mensagem

Desativar para: inglês x

25-Feb-2015

Dear Mr. Kunert

Your manuscript entitled "Type 3 Dens Invaginatus : unconventional approach" has been successfully submitted online to the International Endodontic Journal.

Your manuscript ID is IEJ-15-00140.

Please mention the above manuscript ID in all future correspondence or when calling the Editorial Office for questions. If there are any changes in your postal or e-mail address, please log in to ScholarOne Manuscripts at <https://mc.manuscriptcentral.com/iej> and edit your user information as appropriate.

You can also view the status of your manuscript at any time by checking your Author Centre after logging in to <https://mc.manuscriptcentral.com/iej>.

Thank you for submitting your manuscript to the International Endodontic Journal.

Kind regards


Paul Dummer
Editor, International Endodontic Journal
ieeditor@cardiff.ac.uk

Anexo F – Carta de submissão do Artigo de Pesquisa 2 ao periódico *Journal of Dental Research*


Manuscript JDR-15-0205 Submitted to the Journal of Dental Research

Entrada x



 jdr@iadr.org por manuscriptcentral.com
para Periodontia, mim, itaboraikunert, Periodontia, jose.figueiredo

23:36 (Há 20 horas) ☆ ↶ ▾

 inglês ▾ > português ▾ Traduzir mensagem

[Desativar para: inglês x](#)

24-Feb-2015

Dear Prof. da Costa Filho:

Your manuscript, "Permanent teeth pulpotomy survival analysis: 39-year historical cohort study," has been successfully submitted online to the Journal of Dental Research.

Your manuscript ID is JDR-15-0205.

Please mention the above manuscript ID in all future correspondence or when calling the office for questions. If there are any changes in your contact information, please log in to SAGETrack at <https://mc.manuscriptcentral.com/jdr> and edit your user information as needed. You can also view the status of your manuscript at any time by checking your Author Center after logging into system.

Co-Authors: You are receiving this message because a manuscript has been submitted to Journal of Dental Research listing you as a co-author on JDR-15-0205, "Permanent teeth pulpotomy survival analysis: 39-year historical cohort study." If you feel you have received this notification in error, please contact the editorial office at jdr@iadr.org.

Thank you for submitting your manuscript to Journal of Dental Research.

Sincerely,

Editorial Staff
Journal of Dental Research